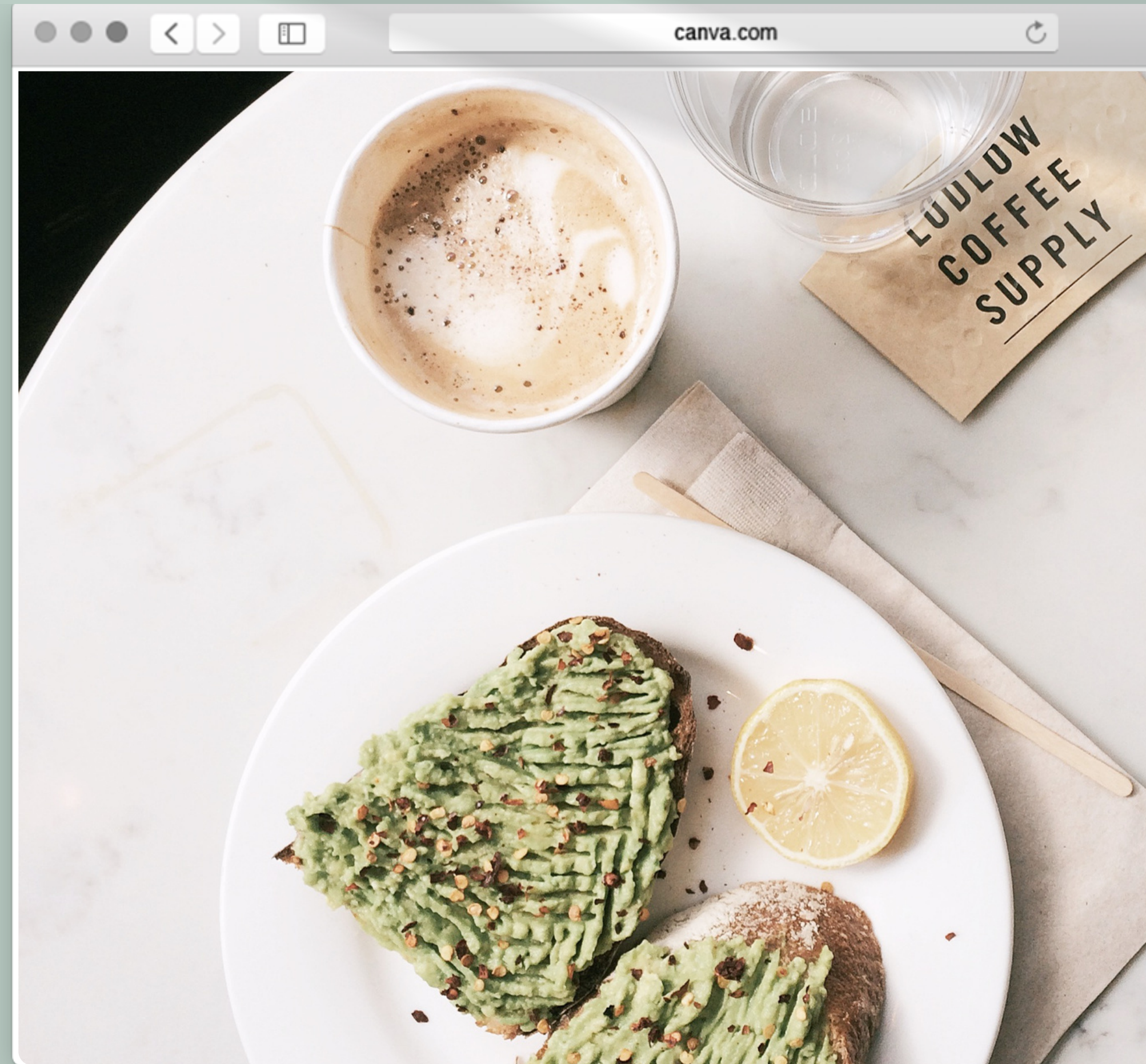


# OVERVIEW CASE 1

Ameliana - 1810211031



## KU

Mrs. Menoria, 25th, p0

Menstruasi tidak teratur dan banyak selama 4 bulan

## RPS

- Awalnya siklus menstruasi teratur, 5-7 hari
- Menstruasi tidak teratur dan banyak sejak 4 bulan terakhir
- Tidak menyangkal stress emosional dan perubahan spesifik apapun
- Tidak pernah contact bleeding saat sex
- Tidak ada masalah medis lain

## RPD

- Riwayat operasi appendectomi 2 bulan lalu tanpa perdarahan berlebihan
- Kondisi sehat tanpa kelainan pertumbuhan dan perkembangan saat anak-anak
- Tidak pernah pap smear
- Riwayat abnormalitas atau penyakit pada organ reproduksi (-)

## Riwayat menstruasi

- Menarche usia 14 tahun
- Perkembangan seksual sekunder mulai saat 16 tahun
- Disminorrhoe (-), haid setiap bulan
- Darah menstruasi normal

## RPO

- Tidak ada alergi obat
- Tidak sedang menggunakan obat

## RPSOS

- Olahraga selama 30 menit 3x seminggu
- Emotional stress and spesific changes (-)

## HIPOTESIS

1. Perdarahan Uterus Abnormal
2. Perdarahan Uterus Disfungsi
3. Ca Cervix

## PEMERIKSAAN FISIK

- BB : 60 kg, TB : 170 cm BMI : 20,7
- Tanda Vital : DBN
  - HR : 107/bpm
  - BP : 110/70 mmHg
  - RR : 20x/ mnt
  - T : 37'C
- Konjungtiva anemis
- Pemeriksaan eksternal
  - Px payudara : normal, ekspresi ASI (-)
  - Tidak ada massa di abdomen
- Pelvic examination
  - Genitalia eksterna : DBN
  - Inspeksi :
    - Vulva dan Mukosa Vagina DBN
  - Pemeriksaan spekulum
    - Portio normal, No Fluxus (+), Perdarahan sedang dari ostium serviks, Fluor (-)
  - Pemeriksaan Bimanual
    - Portio : ukuran, konsistensi normal
    - Uterus : anteverted, mobile, ukuran normal
    - Massa adneksa (-)

## PEMERIKSAAN PENUNJANG

- Lab Test
  - Hb : 9 gr/dL
  - Leukosit : 8000/ mm<sup>3</sup>
  - Platelet count : 215.000/mm<sup>3</sup>
  - Fungsi homeostasis
    - Waktu perdarahan :
      - Bleeding Time : 2'30"
      - Clotting Time : 7'10"
  - Sampel darah hari ke-3 period
    - Fungsi tiroid : DBN
    - Prolaktin : 3.9 ng/ml
    - FSH :
- USG :
  - Ketebalan endometrium : luruh menjadi 0.4 cm
  - Ukuran uterus dan kedua ovarium normal
  - Tidak ditemukan polip endometrium

## DIAGNOSIS

**PERDARAHAN UTERUS DISFUNGSIONAL (PUD)**

# TATA LAKSANA

- Disarankan dokter untuk histeroskopi atau biopsy endometrium (kuret mikro) atau kuret fraksional. Namun pasien menolak
- Akhirnya diberikan terapi hormon. Seminggu kemudian perdarahan vagina berhenti dan menstruasi teratur setelah 2 bulan perawatan



THANK  
YOU