Nama: Ario Seto Tugas Lab Act Patologi Anatomi Blok RPS

NRP: 1810211094 Topik: Karsinoma Mammae

Lab Act: A1

Diagnosis Karsinoma Mammae

Karsinoma Mammae atau Kanker payudara (KPD) merupakan keganasan pada jaringan payudara yang dapat berasal dari epitel duktus maupun lobulusnya.Kanker payudara merupakan salah satu jenis kanker terbanyak di Indonesia. Berdasarkan Pathological Based Registration di Indonesia, KPD menempati urutan pertama dengan frekuensi relatif sebesar 18,6%. (Data Kanker di Indonesia Tahun 2010, menurut data Histopatologik ; Badan Registrasi Kanker Perhimpunan Dokter Spesialis Patologi Indonesia (IAPI) dan Yayasan Kanker Indonesia (YKI)).

Diperkirakan angka kejadiannya di Indonesia adalah 12/100.000 wanita, sedangkan di Amerika adalah sekitar 92/100.000 wanita dengan mortalitas yang cukup tinggi yaitu 27/100.000 atau 18 % dari kematian yang dijumpai pada wanita. Penyakit ini juga dapat diderita pada laki - laki dengan frekuensi sekitar 1 %.Di Indonesia, lebih dari 80% kasus ditemukan berada pada stadium yang lanjut, dimana upaya pengobatan sulit dilakukan. Oleh karena itu perlu pemahaman tentang upaya pencegahan, diagnosis dini, pengobatan kuratif maupun paliatif serta upaya rehabilitasi yang baik, agar pelayanan pada penderita dapat dilakukan secara optimal.

Adapun beberapa tindakan untuk skrining adalah :

1. Periksa Payudara Sendiri (SADARI)

2. Periksa Payudara Klinis (SADANIS)
3. Mammografi skrining

Pemeriksaan fisik meliputi pemeriksaan status lokalis, regionalis, dan sistemik. Biasanya pemeriksaan fisik dimulai dengan menilai status generalis (tanda vital-pemeriksaan menyeluruh tubuh) untuk mencari kemungkinan adanya metastase dan atau kelainan medis sekunder. Selanjutnya dilakukan pemeriksaan untuk menilai status lokalis dan regionalis.Pemeriksaan ini dilakukan secara sistematis, inspeksi dan palpasi. Inspeksi dilakukan dengan pasien duduk, pakaian atas dan bra dilepas dan posisi lengan di samping, di atas kepala dan bertolak pinggang. Inspeksi pada kedua payudara, aksila dan sekitar klavikula yang bertujuan untuk mengidentifikasi tanda tumor primer dan kemungkinan metastasis ke kelenjar getah bening.

Status lokalis :

- Payudara kanan atau kiri atau bilateral

- Massa tumor :

o Lokasi

o Ukuran

o Konsistensi

o Bentuk dan batas tumor

o Terfiksasi atau tidak ke kulit, m.pectoral atau dinding dada

o Perubahan kulit

- Kemerahan, dimpling, edema/nodul satelit
- Peau de orange, ulserasi

o Perubahan puting susu/nipple

- Tertarik
- Erosi
- Krusta
- Discharge - Status kelenjar getah bening

o Kgb aksila: Jumlah, ukuran, konsistensi, terfiksir terhadap sesama atau jaringan sekitar

o Kgb infraklavikula: idem

o Kgb supraklavikula: idem - Pemeriksaan pada daerah metastasis

o Lokasi : tulang, hati, paru, otak

o Bentuk

o Keluhan.

Pemeriksaan Laboratorium

Dianjurkan:

- Pemeriksaan darah rutin dan pemeriksaan kimia darah sesuai dengan perkiraan metastasis
- Tumor marker : apabila hasil tinggi, perlu diulang untuk follow up

Pemeriksaan Pencitraan Mamografi Payudara

Mamografi adalah pencitraan menggunakan sinar X pada jaringan payudara yang dikompresi.Mamogram adalah gambar hasil mamografi. Untuk memperoleh interpretasi hasil pencitraan yang baik, dibutuhkan dua posisi mamogram dengan proyeksi berbeda 45 derajat (kraniokaudal dan mediolateralobligue). Mamografi dapat bertujuan skrining kanker payudara, diagnosis kanker payudara, dan follow up / kontrol dalam pengobatan. Mammografi dikerjakan pada wanita usia diatas 35 tahun, namun karena payudara orang Indonesia lebih padat maka hasil terbaik mamografi sebaiknya dikerjakan pada usia >40 tahun. Pemeriksaan Mamografi sebaiknya dikerjakan pada hari ke 7-10 dihitung dari hari pertama masa menstruasi; pada masa ini akan mengurangi rasa tidak nyaman pada wanita pada waktu di kompresi dan akan memberi hasil yang optimal. Untuk standarisasi penilaian dan pelaporan hasil mamografidigunakan BIRADS yang dikembangkan oleh American College of Radiology.

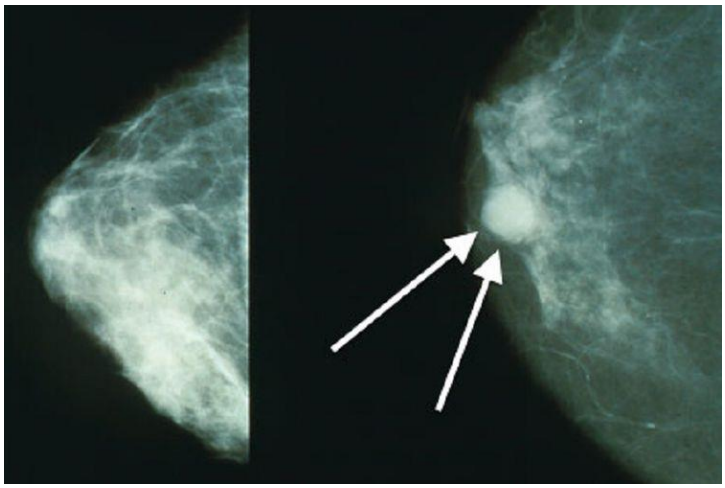

(Gambar Mammografi)

Tanda primer berupa:

1. Densitas yang meninggi pada tumor

2. Batas tumor yang tidak teratur oleh karena adanya proses infiltrasi ke jaringan sekitarnya atau batas yang tidak jelas (komet sign).

3. Gambaran translusen disekitar tumor

4. Gambaran stelata.

5. Adanya mikrokalsifikasi sesuai kriteria Egan

6. Ukuran klinis tumor lebih besar dari radiologis.

Tanda sekunder :

1. Retraksi kulit atau penebalan kuli

2. Bertambahnya vaskularisasi

3. Perubahan posisi putting

4. Kelenjar getah bening aksila (+)

5. Keadaan daerah tumor dan jaringan fibroglandular tidak teratur

6. Kepadatan jaringan sub areolar yang berbentuk utas.

USG Payudara

Salah satu kelebihan USG adalah dalam mendeteksi massa kistik. Gambaran USG pada benjolan yang harus dicurigai ganas di antaranya Permukaan tidak rata, Taller than wider, Tepi hiperekoik, Echo interna heterogen, Vaskularisasi meningkat, tidak beraturan dan masuk ke dalam tumor membentuk sudut 90 derajat

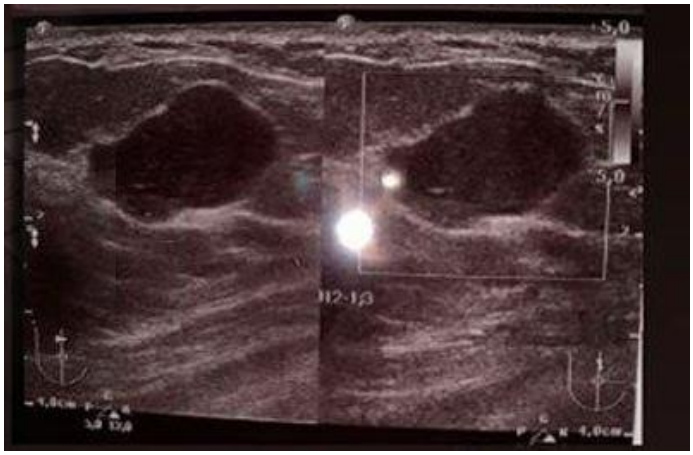

(Gambar USG Payudara)

Pemeriksaan Patologi Anatomi

Pemeriksaan patologi pada kanker payudara meliputi pemeriksaan sitologi, morfologi (histopatologi), pemeriksaan immunohistokimia, in situ hibridisasi dan gene array (hanya dilakukan pada penelitian dan kasus khusus). Cara Pengambilan Jaringan: Biopsi Jarum Halus, Biopsi Apus dan Analisa Cairan Biopsi jarum halus, biopsi apus dan analisa cairan akan menghasilkan penilaian sitologi. Biopsi jarum halus atau yang lebih dikenal dengan FNAB dapat dikerjakan secara rawat jalan (ambulatory).

Pemeriksaan sitologi merupakan bagian dari triple 6 diagnostic untuk tumor payudara yang teraba atau pada tumor yang tidak teraba dengan bantuan penuntun pencitraan. Yang bisa diperoleh dari pemeriksaan sitologi adalah bantuan penentuan jinak/ganas

Operasi Biopsi terbuka dan spesimen operasi akan menghasilkan penilaian histopatologi. Biopsi terbuka dengan menggunakan irisan pisau bedah dan mengambil sebagian atau seluruh tumor, baik dengan bius lokal atau bius umum. Pemeriksaan histopatologi merupakan baku emas untuk penentuan jinak/ ganas suatu jaringan; dan bisa dilanjutkan untuk pemeriksaan imunohistokimia. Klasifikasi histopatologi berdasarkan WHO (2012) dapat dikategorikan berdasarkan asal sel tersebut. Pasien yang menderita kanker payudara sering didiagnosis dengan klasifikasi epithelial tumours atau karsinoma pada epitel.

Berdasarkan WHO (2012) klasifikasi histopatologi kanker payudara yang berasal dari epithelial tumours dapat diklasifikasikan sebagai beberapa subtipe:

(1) Invasive Carcinoma of No Special Type;

Kanker payudara invasif berarti bahwa sel-sel kanker telah tumbuh melalui lapisan saluran ke jaringan payudara di sekitarnya. NST adalah singkatan dari No Special Type. Sebagian besar kanker payudara invasif tidak memiliki ciri khusus. Sekitar 70 dari 100 (sekitar 70%) kanker payudara invasif adalah jenis ini. Sel menginvasi secara individu ke dalam stroma dan sering tersusun dalam untai atau rantai yang terpisah seperti berkas tunggal ("single file"). Lobular carcinoma invasive juga sering terjadi secara multisentrik atau bilateral (pada 10% sampai 20% kasus). Jumlah kanker ini kurang dari 20% dari semua kanker payudara

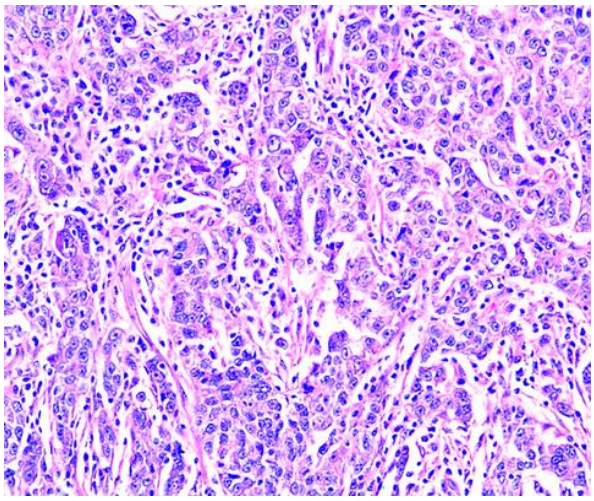

(Gambar Invasive Carcinoma of No Special Type (WHO, 2012))

(2) Invasive Lobular Carcinoma;

Invasive Lobular Carcinoma dimulai di kelenjar penghasil susu (lobulus) pada payudara tetapi menyerang jaringan payudara di sekitarnya dan menyebar ke bagian lain dari tubuh (Kosir, 2018). Sel menginvasi secara individu ke dalam stroma dan sering tersusun dalam untai atau rantai yang terpisah seperti berkas tunggal ("single file"). Lobular carcinoma invasive juga sering terjadi secara multisentrik atau bilateral (pada 10% sampai 20% kasus). Jumlah kanker ini kurang dari 20% dari semua kanker payudara

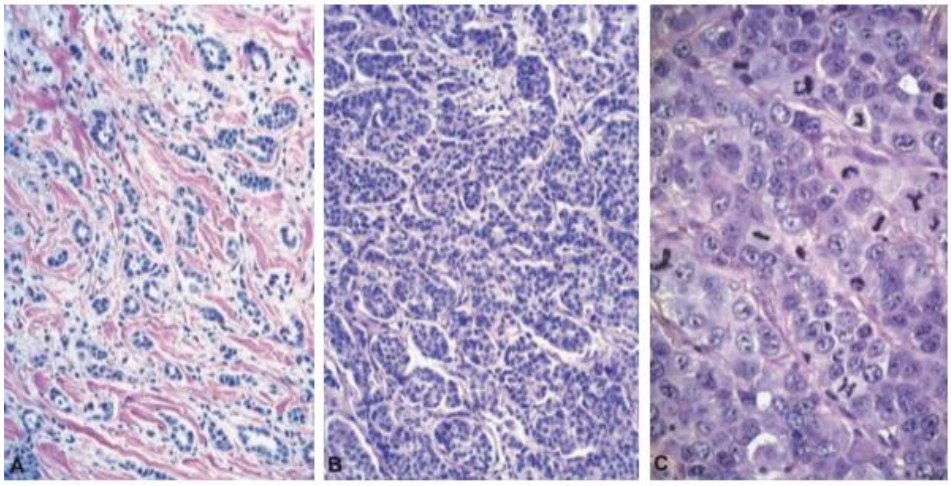

(Gambar Invasive Lobular Carcinoma (Kumar, 2017))

(3) Medullary Carcinoma

Medullary Carcinoma adalah kanker payudara invasif yang membentuk batas yang jelas antara jaringan tumor dan jaringan normal (Sharma et al., 2010). Kanker ini merupakan subtipe yang sangat jarang, jumlahnya hanya kurang dari 1% kanker payudara. Kanker ini terdiri dari lembaran-lembaran sel anaplastik yang besar dengan perbatasan saling mendesak (pushing borders) yang berbatas tegas

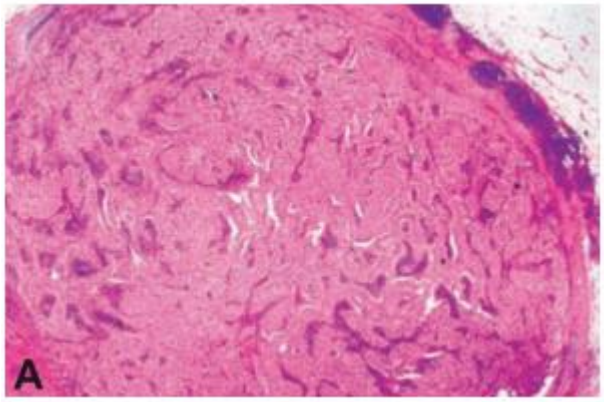

(Gambar Medullary Carcinoma (Lakhani, 2012))

(4) Mucinous Carcinoma

Mucinous Carcinoma merupakan subtipe yang jarang. Tumor ini memproduksi musin ekstraseluler yang banyak, yang membelah stroma sekitarnya. Seperti karsinoma meduler, sering merupakan massa tegas dan dapat menyebabkan kekeliruan yang dianggap suatu fibroadenoma. Pada pemeriksaan makroskopik, tumor biasanya lunak dan besifat gelatin

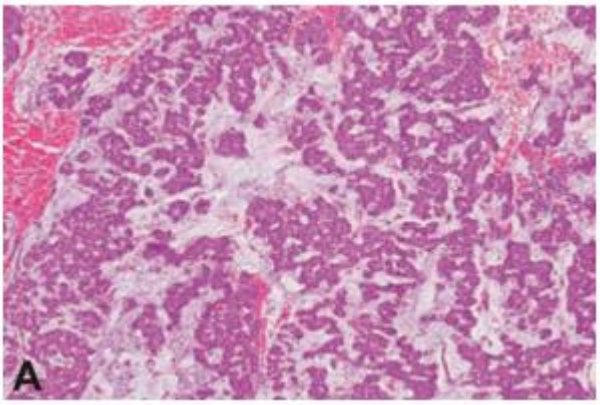

(Gambar Mucinous Carcinoma (Kumar,2017))

(5) Tubular Carcinoma

Tubular Carcinoma merupakan kanker jarang dijumpai sebagai massa yang dapat diraba tetapi merupakan 10% karsinoma invasif dengan ukuran kurang dari 1 cm dan ditemukan pada mammografi. Biasanya ditemukan sebagai densitas yang tidak teratur pada mammografi. Pada pemeriksaan mikroskopik, kanker ini terdiri dari tubulus yang berbentuk sempurna dengan derajat inti rendah. Metastasis ke kelenjar limfe jarang dan prognosisnya sangat baik

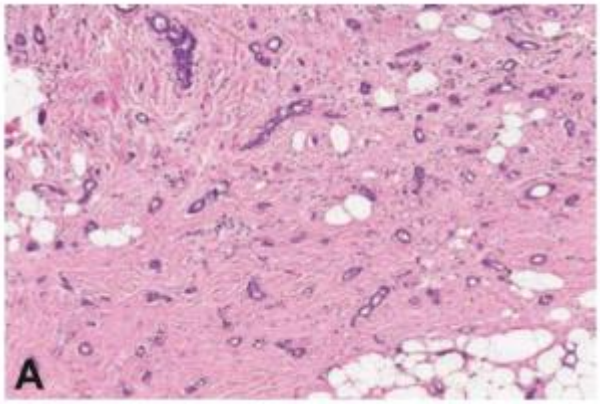

(Gambar Tubular Carcinoma (Rakha,2012))

Kanker payudara invasif adalah kanker yang menembus dinding saluran (duktus) dan lobular dan menginvasi jaringan lemak dan jaringan ikat di sekitarnya. Kanker bisa invasif tanpa metastasis (menyebar) ke kelenjar getah bening atau organ lain (Sharma et al., 2010). Kanker payudara invasif dapat diklasifikasikan sebagai:

(1) Lokal, yaitu kanker telah menyerang jaringan di sekitarnya tetapi terbatas pada payudara;

(2) Regional, yaitu kanker telah menyerang jaringan di dekat payudara, seperti dinding dada atau kelenjar getah bening

(3) Metastasis yaitu kanker telah menyebar dari payudara ke bagian lain dari tubuh (bermetastasis) (Kosir, 2018).

Adapun Grading dan Staging dari Kanker Payudara adalah sebagai berikut:

Stadium 0	Tis	N0	M0
Stadium IA	T1	N0	M0
Stadium IB	T0	N1mic	M0
	T1	N1mic	M0
Stadium IIA	T0	N1	M0
	T1	N1	M0
	T2	N0	M0
Stadium IIB	T2	N1	M0
	T3	N0	M0
Stadium IIIA	T0	N2	M0
	T1	N2	M0
	T2	N2	M0
	T3	N1-N2	M0
Stadium IIIB	T4	N1-N2	M0
Stadium IIIC	Semua T	N3	M0
Stadium IV	Semua T	Semua N	M1

Daftar Pustaka:

American Cancer Society. 2017, ‘ Breast Cancer and Symptoms’, About Breast Cancer, [Online], accessed 20 March 2018, available at: https://www.cancer.org/cancer/breast-cancer/about/breast-cancer-signsand-symptoms.html

World Health Organization. 2018, ‘ Breast Cancer’, Cancer, [Online], accessed 20 March 2018, available at: http://www.WHO.int/cancer/prevention/diagnosisscreening/breastcancer/e n/

Desen, W. 2011, Buku Ajar Onkologi Klinis, Badan Penerbit FKUI, Jakarta.

Jacquemier, J., Reis-Filho, J. S., Lakhani, S. R. dan Rakha, E. 2012, ‘Carcinomas with Medullary Features’, World Health Organization, vol. 2012, no. 4, pp. 46-47

Kementerian Kesehatan Republik Indonesia. 2017, ‘Kanker Payudara’, Direktorat Pencegahan dan Pengendalian Penyakit Tidak Menular, [Online], accessed 20 March 2018, available at: http://p2ptm.kemkes.go.id/artikelsehat/kanker-payudara