Nama : Shafiyya Naura Allika
NRP : 1810211147
Kelompok : A1
Tugas *Hypnowriting* Lab Act PA RPS

Mammary Dysplasia

1. Definisi

Mammary Displasia atau yang lebih sering disebut dengan penyakit fibrokistik atau perubahan fibrokistik (*FCC*) merupakan kondisi ditemukannya benjolan pada payudara yang seringkali dirasakan oleh banyak wanita dalam rentang usia 20 - 50 tahun (>50%), dengan frekuensi yang semakin rendah pada umur setelah menopause (Nugroho, 2011). Adanya beragam perubahan yang terjadi pada payudara menunjukkan kelainan dari mulai yang tidak mematikan sampai pola yang berhubungan dengan meningkatnya risiko mengenai karsinoma payudara sehingga fibrokistik seringkali dianggap memiliki risiko keganasan terutama sampai dengan karsinoma.

Sebagian dari fibrosis stroma dan mikro maupun makro kista menghasilkan benjolan yang dapat teraba.Penelitian menunjukkan bahwa fibrokistik berasal dari adanya peningkatan dan distorsi perubahan siklik payudara yang umumnya terjadi dengan normal sewaktu siklus haid berjalan (Robbins, 2012).

2. Epidemiologi

Prevalensi dari kejadian fibrokistik ini telah terjadi dalam kisaran 50 - 60% wanita. Berdasarkan *The Nurses Health Study*, insidensi fibrokistik ataupun berbagai kelainan lesi jinak payudara lainnya ditemukan 30,9 per 1000 orang (3,1%) per tahunnya. Dari penelitian tersebut dapat disimpulkan bahwa insiden fibrokistik didapatkan kenaikan seiring dengan bertambahnya umur dari 22,6 per 1000 orang (2,3%) per tahun pada wanita berumur 25 - 29 tahun sampai 35,6 per 1000 orang (3,6%) per tahunnya pada wanita berumur 40 - 44 tahun.

3. Klasifikasi

Benjolan pada perubahan fibrokistik ini tentunya harus dibedakan dengan kejadian kanker, dan perbedaan tersebut akan ditemukan pada lesi yang ringan maupun tidak terlalu ringan. Pemeriksaan ini dilakukan dengan menggunakan bahan aspirasi jarum halus atau dapat lebih pasti dengan biopsi disertai evaluasi holistik (Robbins, 2012).

1) Tanda dan gejala

Walaupun terdapat sekelompok wanita dengan payudara fibrokistik tidak bergejala, namun beberapa wanita justru mengalami nyeri payudara, nyeri tekan, dan benjolan terutama pada bagian atas dan luar payudara. Gejala yang timbul umumnya paling mengganggu ketika sebelum memasuki siklus haid.

a) Benjolan pada fibrokistik umumnya bersifat multipel (lebih dari satu), keras, dapat diraba, dan berfluktuasi sesuai dengan siklus haid seseorang.
b) Umumnya payudara akan lebih teraba keras dan benjolannya akan membesar pada waktu sebelum siklus haid dimulai.
c) Keluarnya cairan berwarna hijau atau coklat tua dari puting yang tidak berdarah, tanpa adanya tekanan.
d) Nyeri payudara umum maupun nyeri tekan
e) Gejala yang timbul akan perlahan menghilang dalam seminggu sesudah siklus haid berakhir. Umumnya, benjolan akan menghilang secara bertahap ketika wanita sudah berada dalam usia menopause (Nugroho, 2011).

Apabila terdapat benjolan baru atau penebalan yang terlihat menonjol, disertai dengan nyeri hanya pada area spesifik yang terus menerus dan kian memburuk, dan tetap terdapat perubahan payudara meskipun siklus haid telah selesai, sangat dianjurkan untuk menemui dokter.

2) Perubahan Non Proliferatif

a) Kista dan fibrosis

Kelainan dengan tipe paling sering dijumpai ada pada perubahan non proliferasi yang umumnya ditandai dengan adanya kenaikan stroma fibrosa yang disertai dengan dilatasi pada duktus dan pembentukan kista yang memiliki beragam ukuran.

b) Morfologi

Dilihat secara mikroskopis, bisa ditemukan satu kista berukuran besar pada payudara, namun perubahan ini umumnya bersifat multifokal dan posisinya seringkali bilateral. Lokasi yang dinyatakan adanya fibrokistik akan terlihat memiliki nobularitas disekret dan densitas yang batasnya kabur atau tidak dapat dilihat dengan jelas. Kista mempunyai garis tengah yang beragam, dimulai dari yang lebih kecil yaitu 1 cm sampai dengan 5 cm. Dari luar dapat terlihat kista berwarna coklat sampai biru (*blue dome cysts*) dan di dalamnya terdapat cairan serosa keruh yang memenuhi bagian dari kista. Sekret yang berada pada kista tersebut dapat mengalami kalsifikasi sehingga akan terlihat berupa mikrokalsifikasi pada mammogram.

Apabila dilihat dengan cara histologis, akan ditemukan epitel yang lebih kuboid hingga silindris dan kadang terlihat memiliki banyak lapisan pada beberapa tempat untuk kista kecil. Beda halnya dengan kista besar, epitel memiliki kemungkinan menggepeng atau bahkan mengalami atrofi seluruhnya. Pada sebagian kasus, proliferasi epitel ringan akan mengakibatkan penumpukan massa atau penonjolan papilaris kecil. Umumnya, kista memiliki lapisan sel poli gonal besar dengan sitoplasma bersifat eosinofilik granular serta nukleus kecil, bulat, dan sangat kromatik (metaplasia apokrin) yang sampai saat ini hampir selalu ditemukan jinak (Robbins, 2012).

Stroma yang berada pada sekeliling kista memiliki jaringan fibrosa yang tidak terdapat gambaran miksomatosa. Pada lesi ini maupun berbagai varian lain pada perubahan fibrokistik akan sering ditemukan infiltrat limfosit stroma.

Gambar 3.1 Perubahan Fibrokistik secara Histologis

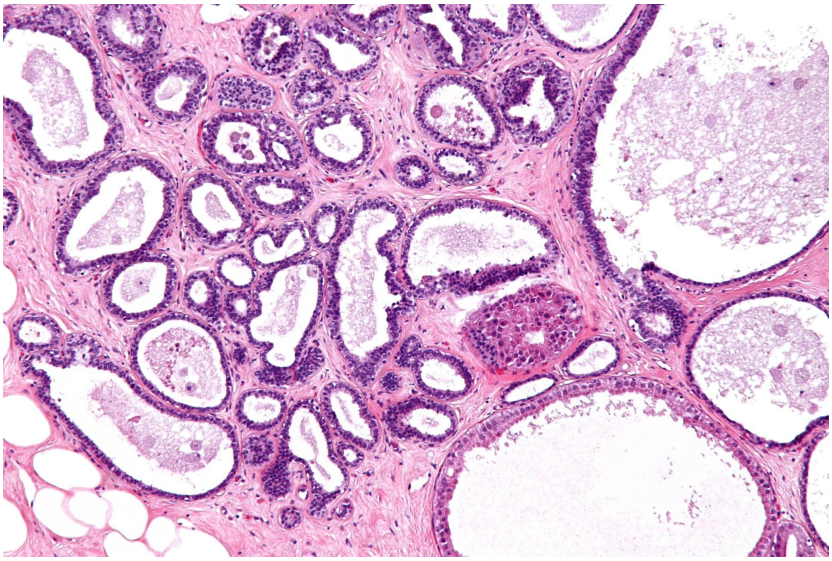

3) Perubahan Proliferatif

a) Hiperplasia Epitel

Sebutan ini memiliki arti dari serangkaian proliferasi lesi yang terjadi di dalam duktulus, duktus terminalis, dan kadang pada lobulus payudara. Sebagian dari kasus hiperplasia atipikal dengan risiko yang signifikan, setara dengan keparahan dan atipikalitas perubahan. Varian histologi perubahan fibrokistik juga sering menyertai hiperplasia epitel, namun dalam keadaan apapun hiperplasia jenis ini akan selalu berada di garis depan pada perubahan histologi.

Massa payudara yang secara klinis ditemukan diskret jarang timbul akibat dari hiperplasia epitel. Pada sebagian kasus, kelainan ini mengakibatkan mikrokalsifikasi pada mamografi yang akan mengarah pada kekhawatiran timbulnya kanker. Nobularitas seperti ini umumnya berhubungan dengan jenis lain dari perubahan fibrokistik, tetapi untuk papilomatosis yang berlebihan memiliki kemungkinan mengakibatkan keluarnya *discharge* serosa atau bisa serosanguinosa yang berasal dari puting payudara.

b) Adenosis Sklerotikans

Jenis ini lebih langka adanya apabila disandingkan dengan kista dan hiperplasia, namun tergolong signifikan karena gambaran klinis dan morfologinya dapat terlihat mirip dengan karsinoma. Pada lesi ini akan terlihat dengan jelas intralobularis dan proliferasi duktulus kecil dan asinus (Robbins, 2012).

4. Etiologi

Penyebab pasti dari perubahan payudara fibrokistik ini tidak diketahui hingga sekarang, namun pada ahli terdahulu memperkirakan bahwa hormon reproduksi terutama estrogen sangat memiliki peran besar di dalamnya. Fluktuasi kadar hormon selama siklus haid bisa mengakibatkan timbul rasa ketidaknyamanan pada payudara dan jaringan payudara yang lunak, sakit, sampai dengan bengkak. Perubahan fibrokistik ini cenderung akan lebih mengganggu dalam waktu sebelum periode haid dimulai, dan rasa nyeri ataupun benjolan akan perlahan hilang sesudah periode haid dimulai.

Dalam pemeriksaan di bawah mikroskop, dapat ditemukan hal-hal berikut ini pada jaringan payudara fibrokistik yang mencakup komponen berbeda seperti:

a. Kantung bulat atau oval berisi cairan (kista)

b. Penonjolan jaringan fibrosa seperti bekas luka/ jaringan parut (fibrosis)
c. Pertumbuhan berlebih sel (hiperplasia) hingga melapisi saluran susu atau jaringan penghasil susu (lobulus) payudara
d. Lobulus payudara membesar (adenosis)

5. Diagnosis

a) Pemeriksaan klinis payudara

Inspeksi maupun palpasi pada payudara dan kelenjar getah bening yang terletak di sekitar payudara yaitu leher bagian bawah dan area ketiak. Apabila dari riwayat kesehatan pasien dan pemeriksaan klinis payudara menunjukkan adanya perubahan payudara yang normal, maka kemungkinan tidak diperlukan pemeriksaan tambahan. Namun, apabila ternyata ditemukan benjolan baru yang mencurigai adanya perubahan fibrokistik, pasien dapat kembali dalam beberapa minggu setelah periode haidnya untuk menjalani pemeriksaan payudara tambahan.

b) Mammogram

Pemeriksaan dengan sinar-X yang terfokus pada area tertentu yang dijadikan perhatian pada payudara pasien. Pemeriksaan ini diperlukan apabila dokter mendeteksi adanya benjolan pada payudara atau penebalan yang menonjol di jaringan payudara pasien.

c) USG

Ultrasonografi menggunakan gelombang suara untuk dapat menghasilkan gambaran payudara dan umumnya sering dilakukan bersamaan dengan mammogram. Pasien dengan usia di bawah 30 tahun lebih dianjurkan untuk melakukan pemeriksaan USG dibandingkan mammogram. USG lebih berfungsi baik untuk mengevaluasi jaringan payudara padat pada wanita dengan usia yang lebih muda yang memiliki jaringan yang padat dengan lobulus, saluran, dan jaringan ikat (stroma). USG juga dapat membantu dalam membedakan antara kista yang berisi cairan dan massa padat.

d) Aspirasi jarum halus

Untuk benjolan payudara yang menunjukkan ciri-ciri seperti kista, aspirasi jarum halus dapat menjadi salah satu opsi pemeriksaan untuk melihat apakah cairan dapat

dikeluarkan dari benjolan. Aspirasi jarum halus dapat mengempiskan kista dan mengatasi ketidaknyamanan yang disebabkan oleh adanya kista tersebut.

e) Biopsi payudara

Apabila ditemukan hasil dari mammogram diagnostik dan ultrasonografi normal, namun dokter masih memiliki kekhawatiran terhadap benjolan payudara, pemeriksaan biopsi payudara bedah sangat mungkin dilakukan dengan dirujuk ke ahli bedah. Biopsi payudara merupakan prosedur untuk mengambil sampel kecil dari jaringan payudara untuk menganalisis mikroskopis. Jika area yang diperhatikan mencurigakan terdeteksi selama pemeriksaan pencitraan, ahli radiologi akan merekomendasikan biopsi payudara yang dipandu dengan ultrasound atau biopsi sterotaktik, yang menggunakan mammografi untuk dapat menentukan lokasi yang tepat untuk dilakukan biopsi.

6. Penatalaksanaan

a) Aspirasi jarum halus

Jarum setipis rambut ini akan mengalirkan cairan keluar dari kista dengan tujuan memastikan bahwa benjolan tersebut adalah kista payudara, mengempiskan, dan menghilangkan ketidaknyamanan yang timbul akibat kista.

b) Eksisi bedah

Pembedahan memungkinkan dilakukan apabila diperlukan menghilangkan benjolan seperti kista yang persisten yang tidak sembuh setelah dilakukan aspirasi berulang dan pemantauan yang cermat atau memiliki fitur yang menjadi perhatian dokter selama pemeriksaan klinis.

Contoh pilihan pengobatan untuk nyeri payudara:

1) Pereda nyeri yang dijual bebas, seperti Acetaminophen (Tylenol, lainnya) atau obat anti inflamasi non steroid (NSAID), seperti Ibuprofen (Advil, Motrin IB, lainnya) atau obat yang diresepkan dokter.
2) Kontrasepsi oral, yang akan menurunkan kadar hormon terkait siklus yang berhubungan dengan perubahan payudara fibrokistik.

Daftar Pustaka

Cesariana, Vindy *et al.* 2019. Prevalensi, Insidensi, dan Karakteristik Klinikohistopatologi *Fibrocystic Change*. Palembang: Universitas Sriwijaya.

Mayo Clinic. 2019. *Fibrocystic Breasts*. Mayo Foundation for Medical Education and Research (MFMER). https://www.mayoclinic.org/diseases-conditions/fibrocystic-breasts/diagnosis-treatment/drc-20350442

Putri, Muflikha Sofiana. 2014. Perbandingan Lesi Payudaran pada Pemeriksaan *Fine Needle Aspiration Biopsy* (FNAB) dengan Pemeriksaan Histopatologi di Rumah Sakit Abdoel Moeloek. Lampung: Universitas Lampung.

Syahruddin, Febie Irsandy. 2018. Nilai Diagnostik USG Gray Scale, Color Doppler, dan Strain Elastography dalam Menentukan Keganasan Tumor Payudara. Makassar: Fakultas Kedokteran Universitas Hasanuddin.