Nama : Afifah Kusuma Hanifah

NIM : 1810211148

Lab Act : Patologi Anatomi A1

LEIOMIOMA UTERUS (No 9)

A. Anatomi Uterus

Pada sistem reproduksi wanita terbagi menjadi genitalia eksterna dan genitalia interna.

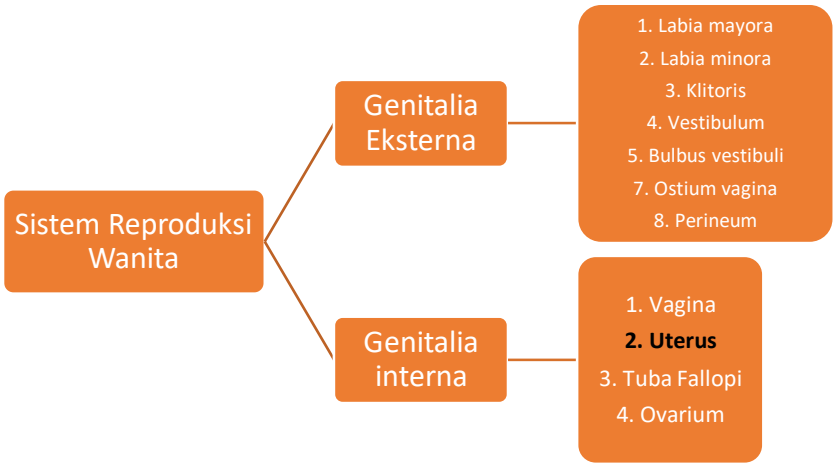

Uterus adalah organ yang tersusun dari dinding tebal otot berada diantara vesika urinaria dan rectum. Berbentuk seperti buah alpukat, panjang uterus sekitae 7,5 cm, lebar 5 cm, dan tebal 3-4 cm. Uterus terbagi menjadi 4 bagian yaitu

a. Fundus uteri : letaknya di bagian atas dan mempunyai permukaan yang bundar.
b. Cervix uteri
    - Pada wanita nulliparous umumnya miring ke arah depan relatif terhadap sumbu vagina
    - Panjang sekitar 2,5 cm
    - Dibagi menjadi 2 bagian
        - ✓ Portio supravagina

✓ Portio vaginalis

c. Isthmus uteri : bagian ini mengecil, panjang sekitar 1 cm.

d. Corpus uteri

- Pada wanita nulliparous umumnya miring kea rah depan realtif terhadap sumbu cervix
- Berbentuk seperti buah pir
- Terdapat vesicouterine pouch yaitu ruangan yang memisahkan vesika urinaria dan uterus ketika vesika urinary penuh dan dapat terisi oleh usus halus ketika VU kosong.

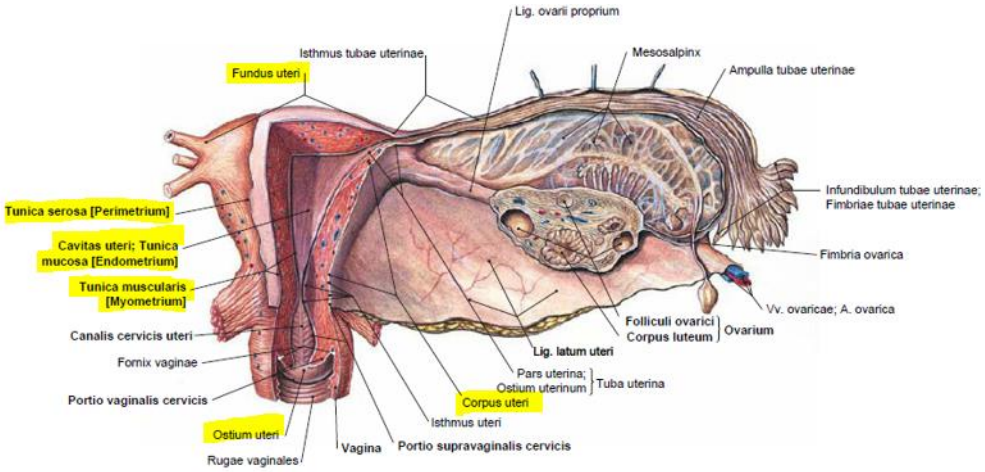

B. Histologi Uterus

Terdapat 3 lapisan dinding uterus yaitu perimetrium, myometrium dan endometrium

1. Perimetrium

   ➔ Lapisan jaringan ikat luar yang bersambung dengan ligament.

2. Myometrium

   - Lapisan otot tebal yang terdiri atas berkas-berkas serabut oto polos dan dipisahkan oleh jaringan ikat dengan banyak pembuluh darah.
   - Selama kehamilan akan terjadi hyperplasia dan hipertrofi otot polos dan sintesis kolagen.

3. Endometrium

- Termasuk jaringan ikat yang mengandung kolagen tipe III, fibroblast dan substansi dasar lainnya.
- Dilapisi oleh epitel silindris bersilia
- Dibagi menjadi 2 zona
    1. Lapisan basal : mengandung banyak sel dan ujung basal terdapat kelenjar uterus
    2. Lapisan fungsional : mengandung lamina propria berspons dan sedikit sel, mengandung banyak substansi dasar, sebagian besar kelenar dan epitel permukaan.

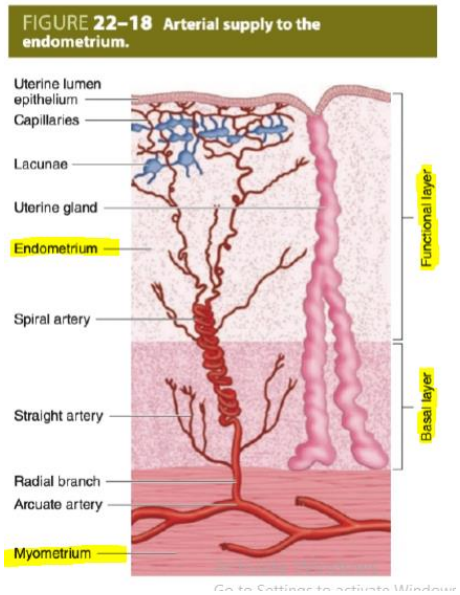

CS : LEIOMIOMA UTERUS

A. Definisi

Termasuk tumor jinak yang berasal dari sel otot polos pada myometrium. Leiomioma terkenal juuga dengan istilah-istilah fibrimioma uteri, leiomyoma uteri atau uterine fibroid.

B. Etiologi

a. Faktor genetic

Berhubungan dengan abnormalalitas pada kromosom 6 dan 12.

b. Estrogen yang merangsang terus-menerus sel-sel otot imatur pada genitoblas.

C. Klasifikasi

Berdasarlan posisi mioma uteri terdapat lapisan-lapisan uterus, dapat dibagi dalam 3 jenis :

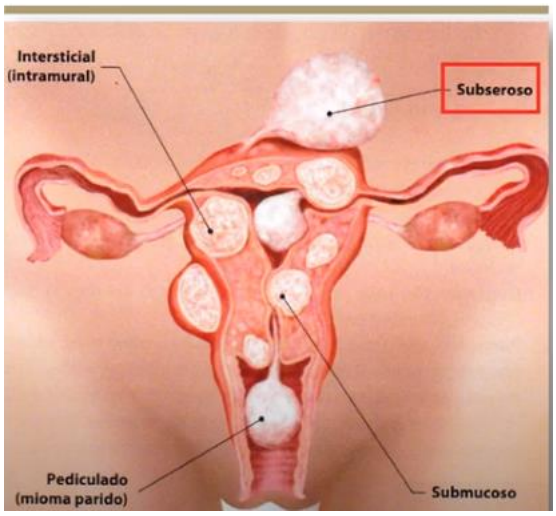

Jenis	Mioma Submukosa (5-10%)	Interstinal/intramural (55%)	Subserosa/subperitoneal (40%)
Letak	Dibawah endometrium	Di miometrium	Di bawah lapisan tunica serosa
Gambaran khas	Terdapat tangkai yang panjang sehingga tampak emnonjol melalui cervix atau vagina.	Multiple sehingga tampak berbenjol-benjol dan pembesaran uterus	Bertangkai dan dapat mengalami torsi.

Macroscopis	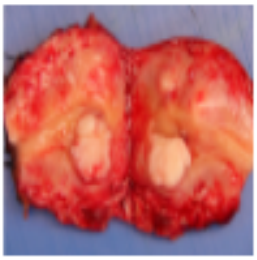 Submucosal leiomyoma	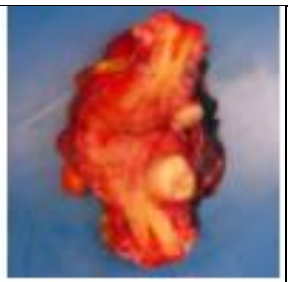 Intramural leiomyoma	 Subserosal leiomyomas

D. Gambaran Klinik

1. Perdarahan abnormal
2. Raya nyeri pada pinggang dan perut bagian bawah
3. Tanda-tanda penekanan

   Tekanan bisa terjadi pada traktur urinarius, usus dan pembuluh darah. Jika terdapat tekanan pada VU bisa timbul gejala gangguan miksi
4. Infertilitas dan abortus

   Infertilitas bisa terjadi jika mioma intramural menutup dan mioma submukosum memudahkan terjadinya abortus.

E. Tatalaksana

1. Pada mioma kecil dan tidak menimbulkan keluhan hanya akan diobservasi tiap 3-6 bulan. Mioma akan meresut setelah menopause.
2. Radioterapi
3. Pemberian GnRH agonis selama 6 minggu
4. Miomektomi dengan atau tanpa histerektomi bila uterus melebihi seperti kehamilan 12-14 minggu
5. Estrogen untuk pasien setelah menopause dan observasi setiap 6 minggu.

F. Diagnosis

Diagnosis of uterine leiomyomas is generally made by comprehensive physical examination and clinical history. On physical exam, the most common finding is an enlarged uterus that is often irregular in shape. **Confirmation of clinical**

diagnosis is most easily accomplished with ultrasonography. A pelvic sonogram is a cost-effective method that allows for rapid diagnosis.

G. Gambaran Histologis

Conventional / usual leiomyoma (spindle):

a. Well defined borders
b. Normocellular
c. Intersecting fascicles of monotonous spindle cells with indistinct borders, eosinophilic cytoplasm, cigar shaped nuclei (with tapered ends) and small nucleoli
d. Atypia: absent or mild
e. Mitoses: rare (in general < 5/10 high power fields)
f. Blood vessels with thick walls
g. With or without infarct type necrosis, hyalinization, calcification, cystic change

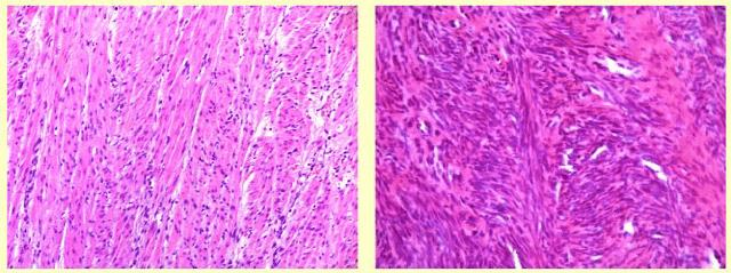

A Normal myometrium B Usual leiomyoma

Cellular

- Increased cellularity (more cellular than background myometrium)
- Scant cytoplasm without increased mitotic activity and atypia
- May have irregular borders

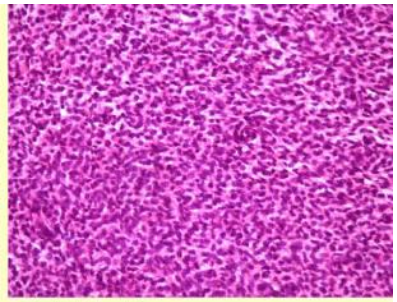

C Cellular leiomyoma

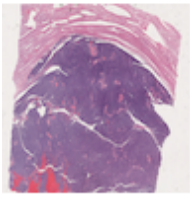

Highly cellular leiomyoma

Leiomyoma with bizarre nuclei

- Bizarrely shaped, hyperchromatic, multilobulated nuclei with nuclear pseudoinclusions
- Arranged in a multifocal to diffuse distribution in a background of a typical leiomyoma
- Alveolar edema, staghorn vessels
- Low mitotic activity (< 5 mitoses/10 high power fields)
- Absence of tumor cell necrosis
- Vasculature variable (staghorn vessels, thick walled vessels, fibrinoid necrosis of vessel walls, luminal vascular obliteration)
- Diagnostic key: intermixed normal spindled smooth muscle cells

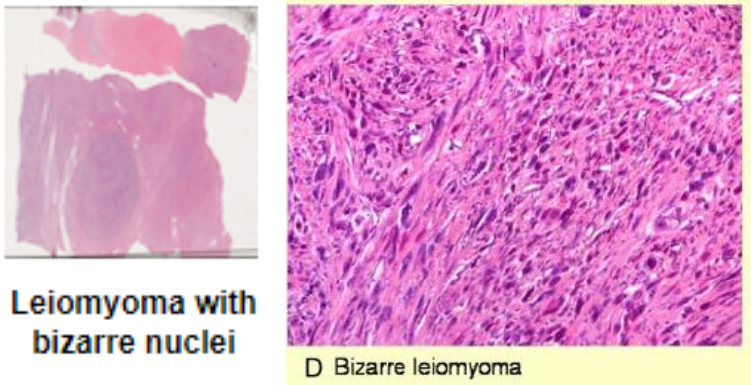

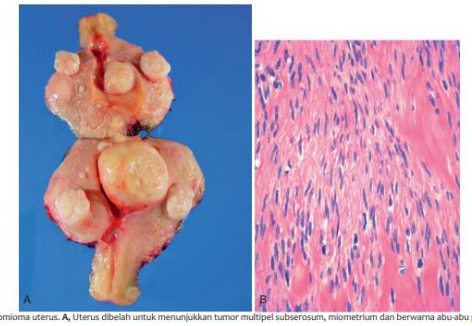

Gambar 18-13 Leiomioma uterus. **A,** Uterus dibelah untuk menunjukkan tumor multipel subserosum, miometrium dan berwarna abu-abu putih, masing-masing memberikan gambaran khas sebagai pusaran pada potongan melintang. **B,** Gambaran mikroskopik leiomioma menunjukkan jaras sel mirip otot polos normal.

MORFOLOGI

Leiomioma secara khas **berbatas tegas,** merupakan massa berwarna putih abu-abu dengan gambaran khas serabut otot yang **tersusun melingkar.** Dapat dijumpai tunggal, tetapi sering, merupakan **tumor multipel** yang tersebar dalam uterus, mulai dari nodul kecil hingga tumor besar (Gambar 18-13) sehingga menekan besar uterus. Beberapa terletak di dalam miometrium (intramural), sedangkan lainnya langsung berada di bawah endometrium (submukosa) atau langsung di bawah serosum (subserosum). Pada jenis subserosum, tumor dapat tumbuh membentuk tangkai dan dapat melekat pada organ disekitarnya, dan memperoleh pasokan darah (leiomioma **parasitik).** Pemeriksaan histologis, tumor ditandai oleh **berkas serabut otot polos** menyerupai penampilan miometrium normal. Fokus fibrosis, perkapuran dan degenerasi perlunakan dapat dijumpai.

Daftar Pustaka

1. Sobotta Anatomy
2. Gray Basi Anatomy
3. Histologi Juncquiera
4. Robbins Pathology
5. http://digilib.unimus.ac.id/files//disk1/105/jtptunimus-gdl-ariastuti0-5245-1-babi.pdf
6. http://repository.ump.ac.id/7422/3/LASTRI%20ULAN%20SARI%20BAB%20II.pdf
7. https://www.pathologyoutlines.com/topic/uterusleiomyoma.html
8. https://www.ncbi.nlm.nih.gov/books/NBK538273/#:~:text=Diagnosis%20of%20uterine%20leiomyomas%20is,most%20easily%20accomplished%20with%20ultrasonography.