Hypnowriting Patologi Anatomi
TUBA FALLOPI

Disusun oleh:
Ferdiana Laura M
1810211024
A1

Tahukah anda, ternyata seseorang yang tidak memiliki Tuba Fallopi masih memiliki kemungkinan untuk mengalami kehamilan. Dikutip dari suara.com (Senin, 09/09/ 2019) seorang artis inisial DC mengaku bahwa istrinya melakukan Tubektomi atau pengangkaan Tuba Fallopi karena sudah dua kali mengalami kehamilan ektopik sebelumnya, namun hal itu tidak menghentikan DC dan istrinya mengikuti program kehamilan. Akibat dukungan dan optimisme dari sang dokter, DC dan istrinya berhasil dalam program tersebut serta dinyatakan positif hamil. (Widiastuti & Anggraeni, 2019)

Bagaimana hal tersebut dapat terjadi? Sebelumnya mari membahas mengenai Tuba Fallopi secara lebih dalam.

1. Definisi

Tuba Fallopi merupakan saluran yang memanjang dari kornu uterus sampai ke dekat ovarium. Saluran ini berfungsi sebagai jalur bagi ovum dari ovarium mencapai uterus. Saluran ini juga berfungsi sebagai tempat fertilisasi karena ditempat itu akan mempertemukan sperma dan juga ovum. Letak tuba ini tepatnya di atas ligamentum latum, tuba ini memanjang kearah lateral dimana titik awalnya yaitu pada ostium tuba internum dinding uterus. Dinding tuba itu sendiri memiliki tiga lapisan yaitu tunika mukosa (menghadap ke lumen lapisannya epitel), tunika mukularis (otot polos), dan tunika advenitia (jaringan ikat jarang). Saluran tuba Fallopi ini sepasang di kanan dan kiri kornu uterus dan masing-masing tuba memiliki panjang antara 8-14 cm dengan diameter 0,5-1,2 cm. (Dosen Pendidikan, 2021)

2. Anatomi

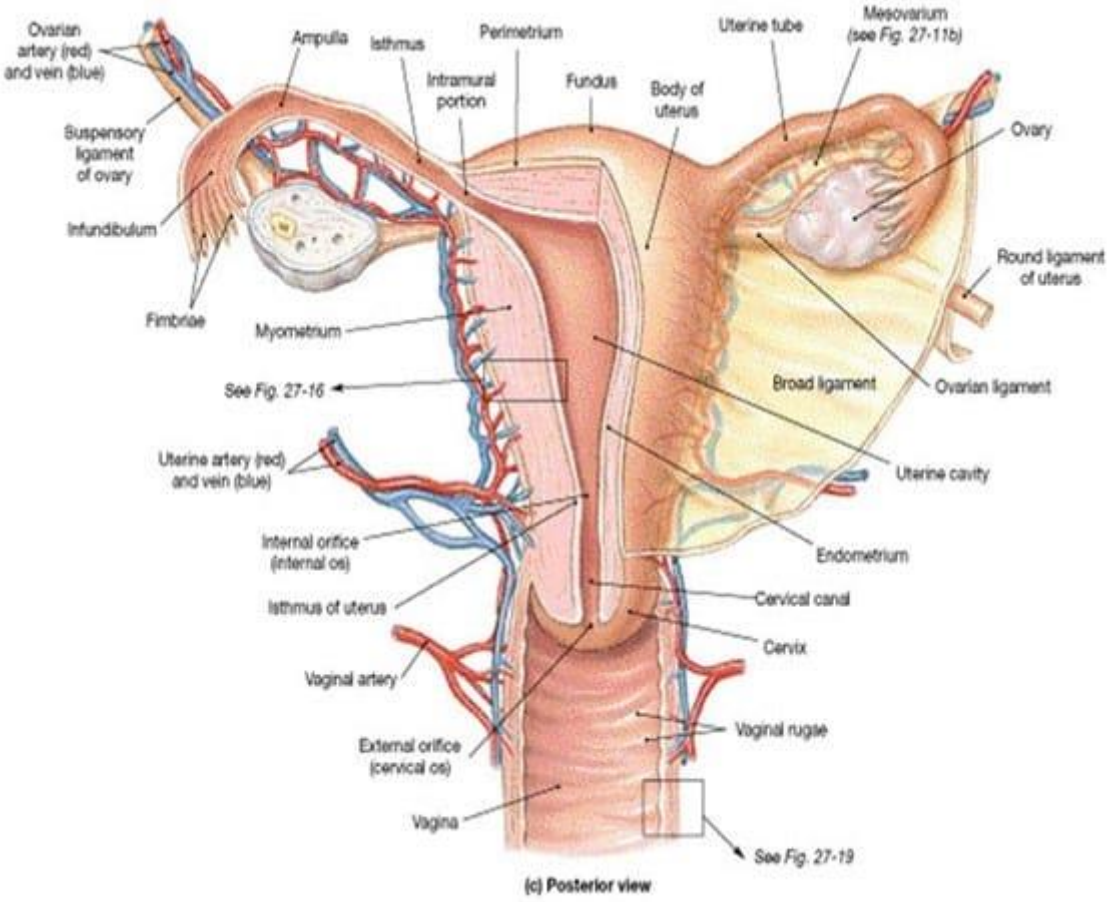

Sumber: (Dosen Pendidikan, 2021)

Rata-rata panjang tuba fallopi yaitu sekitar 8 – 14 cm. Diameternya 3 – 8 mm yang mana di ujung bagian dekat uterus diameternya menyempit. Semakin jauh dari rahim diameter tuba semakin membesar dan membentuk ampula, setelah itu tuba membelok ke bawah dan berakhir menjadi tepi berfimbria. Salah satu umbai (fimbria) menempel ke ovarium (Dosen Pendidikan, 2021).

Tuba uterine atau tuba fallopi diselimuti oleh peritoneum yang terdapat lapisan otot dibawahnya. Lapisan otot dibawah peritoneum ini terdiri dari serabut longitudinal dan serabut melingkar. Pada bagian dalam tuba terdapat lapisan yang tersusun oleh

epitel bersilia. Pada perempuan peritoneum berupa kantong terbuka. Terbentuk jalur dari vagina,kemudian menuju ke uterus dan tuba, setelah itu masuk ke rongga peritoneum karena lubang dari ujung tuba falopi menghadap ke peritoneum (Dosen Pendidikan, 2021).

2.1.Dinding tuba falopi tersusun oleh 4 lapisan utama yaitu:

1. Lapisan serosa atau tunika adventitia merupakan lapisan terluar yang terdiri dari jaringan ikat jarang
2. Lapisan subserosa/lapisan otot atau biasa disebut juga tunika muskularis, merupakan lapisan yang terdiri dari pembuluh darah, pembuluh limfatik, otot longitudinal dan otot sirkular. Pada lapisan ini, Otot berfungsi menghasilkan gerakan sehingga tuba falopi dapat mentransportasikan ovum dari ovarium ke rahim.
3. Lamina propria, sebagian besar lapisan ini merupakan pembuluh darah sehingga sering juga disebut dengan lapisan vaskular.
4. Lapisan mucosa, lapisan yang tersusun oleh epitel kolumnar bersilia dan sel sekretori.

2.2.Tuba fallopi dapat terbagi menjadi 4 bagian utama yaitu:

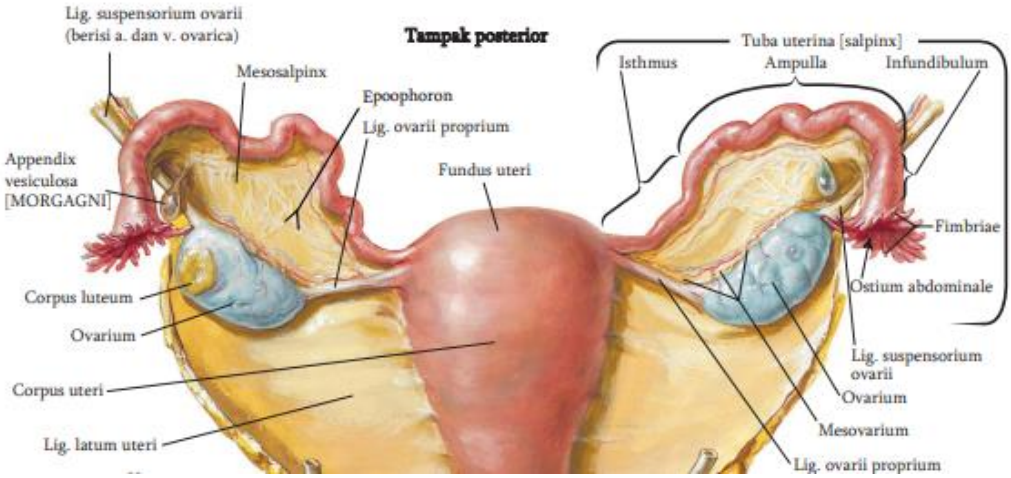

Sumber: (Netter, 2016)

- Fimbriae, merupakan struktur seperti jari yang bersilia, fungsi pada bagian ini adalah menangkap sel telur dari ovarium.
- Infundibulum, merupakan tempat untuk melekatnya fimbriae.
- Ampula bagian terluar dari tuba falopi umumnya merupakan tempat terjadinya fertilisasi (pertemuan sel sperma dengan sel ovum) karena diameternya yang paling besar.
- Isthmus, merupakan saluran sempit dan pendek yang menghubungkan ampula dengan rongga uterus

2.3.Vaskularisasi

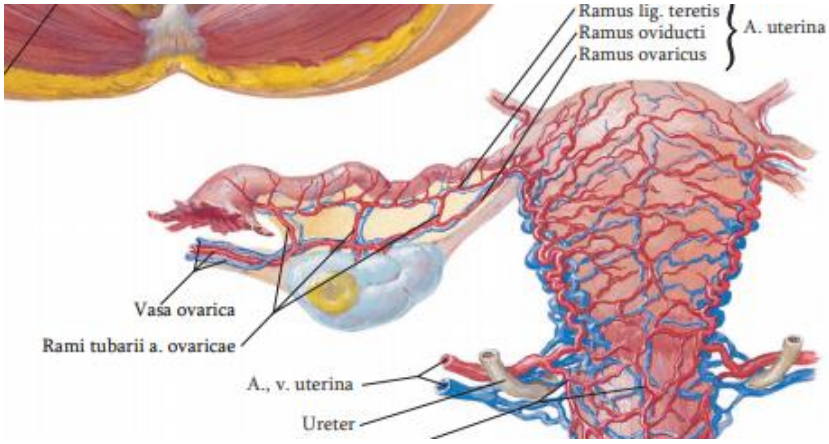

A. uterina Ramus tubarius & A. ovarica

Vena mengikuti arteri

Sumber: (Netter, 2016)

3. Histologi Dinding Tuba

Tuba fallopii terdiri dari tiga lapis yaitu:

3.1.Mukosa

Membentuk lipatan longitudinal

- Ampula: percabangan kompleks 1 lumen, Terdapat plica yang menyebabkan lumen berlipat-lipat dan memudahkan terjadinya fertilisasi di bagian ampula ini.
- Isthmus: lipatan jarang bercabang
- Intramural: lipatan sangat rendah

Terdiri dari:

1. Epitel selapis silindris yang dipengaruhi siklus reproduksi

   Pada epitel, ada 2 macam sel:

   - Peg cells (non cilliata) merupakan sel sekretorik kurus, cilia (-) jumlah meningkat pada kehamilan sekret meningkat.
   - Sel bersilia, cilia (+) bergerak ke arah uterus jumlah terbanyak infundibulum, paling sedikit isthmus.
2. Lamina Propria

   Terdiri dari jaringan ikat selular dan sedikit sel fusiform.

3.2.Muscularis

Terdiri dari 2 lapis otot polos:

- bagian dalam: tersusun melingkar (sirkuler), tebal
- bagian luar: tersusun longitudinal, tersebar, tidak lengkap

Fungsi: membantu gerakan ovum

Ke arah uterus menebal

3.3.Serosa/ Adventitia

- Jaringan ikat longgar
- Lapisan paling dalam mengandung berkas-berkas otot longitudinal.
- Terdapat arteri, venula, dan jaringan ikat interstisial

AMPULA TUBA UTERINA	
A. Tunika Mukosa - Tersusun berlipat- lipat - Epitel selapis silindris (sel sekretorik dengan kinosilia) B. Tunika Muskularus longitudinalis dan sirkularis C. Tunika Adventisia (serosa) (x): Pembuluh darah	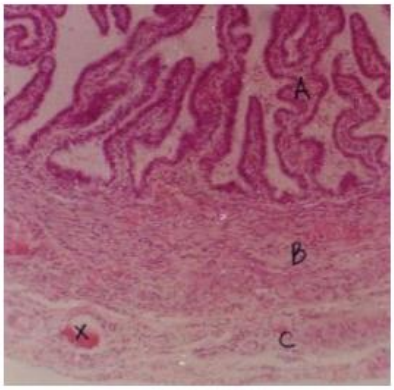

Sumber: (Gunawijaya & Kartawiguna, 2013)

Infundibulum	Isthmus
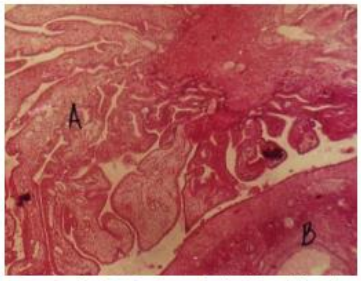 A. Fimbriae pada infundibulum B. Ovarium	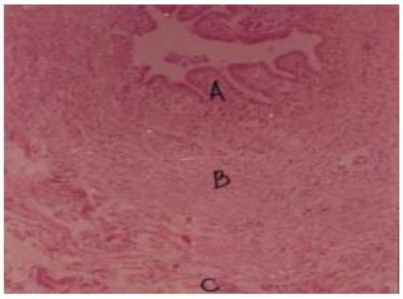 A. Tunika Mukosa; berlipat B. Tunika Muskularis longitudinal dan sirkular C. Tunika Adventisia, x: pembuluh darah

Sumber: (Gunawijaya & Kartawiguna, 2013)

4. Fisiologi

Fungsi utama dari tuba fallopi adalah sebagai saluran yang membawa sel ovum dari ovarium ke uterus, kemudian bagian ampula sering menjadi tempat fertilisasi (pertemuan sel sperma dan sel ovum). Tuba falopi menjalankan fungsinya melalui kontrasi, serta gerak peristaltik yang diciptakan oleh otot polos, gerakan ini seperti gerakan mendorong, gerakan inilah yang dapat menbawa sel ovum ke rongga rahim.

System hormonal seperti estrogen dan progesterone dapat mempengaruhi gerakan ini, serta dapat juga dipengaruhi beberapa faktor dari luar tubuh. Pada tuba falopi juga memiliki silia yaitu struktur seperti rambut-rambut halus yang membantu pergerakan sel ovum.

Perjalanan ini dapat memakan waktu berjam-jam atau bahkan mencapai hitungan hari. Terkadang terjadi kelainan yang menyebabkan hasil fertilisasi tidak masuk ke rahim, melainkan berkembang di tuba falopi, kelainan seperti ini disebut kehamilan ektopik "kehamilan di luar kandungan".

4.1.Fungsi tuba fallopi :

- Sebagai jalur transportasi ovum dari ovarium sampai kavum uteri.
- Untuk menangkap ovum yang dilepaskan saat ovulasi.
- Sebagai saluran dari spermatozoa ovum dan hasil konsepsi.
- Tempat terjadinya konsepsi.
- Tempat pertumbuahan dan perkembangan hasil konsepsi sampai mencapai bentuk blastula yang siap mengadakan implantasi.

5. Pengaruh Vitamin C dan E terhadap Histologi Tuba Fallopi

Monosodium glutamate (MSG) yang kita kenal sebagai penyedap rasa dapat memengaruhi motilitas tuba, tepatnya pada lapisan otot polos dan jumlah epitel sel sekretorik. Menariknya, terdapat jurnal yang dipublikasi tahun 2014 silam meneliti pengaruh kombinasi vitamin C dan E terhadap jumlah epitel sekretorik dan tebal lapisan otot polos dengan objeknya yaitu tikus yang dipapar MSG selama 42 hari. Kesimpulan yang didapatkan yaitu kombinasi dosis vitamin C dan vitamin E meningkatkan jumlah sel epitel sekretorik dan tebal lapisan otot polos tuba falopii (Umami, Made, & Winarsih, 2014).

6. Tingginya Infeksi Chlamydia Trachomatis pada Kerusakan Tuba Fallopi Wanita Infertil

Setelah mengetahui dari pembahasan sebelumnya bahwa terdapat faktor- faktor yang memengaruhi keadaan tuba fallopi baik secara structural maupun fungsional, kini terdapat fakta menarik lainnya terkait keaadaan tuba yang patologis. Penelitian pada pasien wanita infertil yang bertujuan untuk mengetahui gambaran infeksi *Chlamydia trachomatis* pada kerusakan tuba fallopi didapatkan hasil sebagian besar tuba fallopi pada subjek dengan infeksi Chlamydia trachomatis ditandai dengan adhesi perituba , oklusi tuba, hidrosalping, dsb. Kesimpulannya pada wanita infertile, angka kejadian terinfeksi *Chlamydia trachomatis* cukup tinggi, sekaligus dapat menjadi penanda kerusakan tuba fallopi (Sariroh & Primariawan, 2015).

Penelitian diatas adalah salah satu penyebab gangguan pada tuba, dimana gangguan pada tuba dapat menyebabkan kehamilan ektopik. Seperti pada kasus istri artis DC, kehamilan ektopik yang dialaminya mungkin saja akibat gangguan pada tuba fallopi sehingga mengharuskannya untuk melakukan Tubektomi. Namun bagaimana cara istri DC mengalami kehamilan saat tidak memiliki tuba?

Seperti yang kita tahu pada pembahasan diatas, tuba uterine berfungsi sebagai tempat fertilisasi dan jalur untuk mentransmisikan hasil fertilisasi tersebut ke uterus. Jika tidak ada tuba, maka tidak memungkinkan terjadi fertilisasi, namun apabila Rahim atau uterus dalam kondisi baik maka yang dapat dilakukan adalah melakukan fertilisasi secara in vitro dengan metode IVF (in vitro fertilization) atau yang biasa dikenal dengan bayi tabung, seperti yang dilakukan oleh artis DC dan istrinya.

DAFTAR PUSTAKA

Dosen Pendidikan. (2021, Juni 07). *Bagian-Bagian Tuba Fallopi*. Retrieved from Dosen Pendidikan: https://www.dosenpendidikan.co.id/tuba-falopi/

Gunawijaya, F. A., & Kartawiguna, E. (2013). *Penuntun Praktikum Kumpulan Foto Mikroskopik Histologi.* Jakarta: Universitas Trisakti.

Netter, F. H. (2016). *Atlas Anatomi Manusia Bahasa Latin/Indonesia Edisi 6.* Indonesia: Elsevier.

Sariroh, W., & Primariawan, R. Y. (2015). Tingginya Infeksi Chlamydia Trachomatis pada Kerusakan Tuba Fallopi Wanita Infertil. *Majalah Obstetri & Ginekologi*, 69-74.

Umami, R., Made, P., & Winarsih, S. (2014). Pengaruh Vitamin C dan E terhadap Histologi Tuba Fallopi pada Tikus yang Dipapar MSG. *Jurnal Kedokteran Brawijaya*, 63-67.

Widiastuti, V., & Anggraeni, S. P. (2019, September 09). *Istri Denny Cagur Positif Hamil Tanpa Tuba Falopi, Kok Bisa?* Retrieved from Suara.com: https://www.suara.com/health/2019/09/09/135500/istri-denny-cagur-positif-hamil-tanpa-tuba-falopi-kok-bisa?page=all