Tugas Lab Act Patologi Anatomi

MOLA HIDATIDOSA

RENASYA NUR SARIFAH
1810211034
LAB ACT A1

Mola Hidatidosa

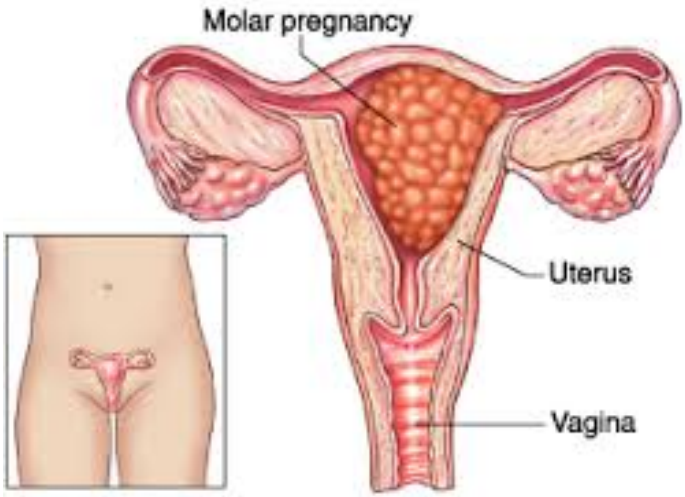

Mola hidatidosa atau yang lebih sering dikenal dengan **hamil anggur** adalah tidak ditemukan pertumbuhan janin dimana hampir seluruh vili korialis mengalami perubahan degenerasi hidrofobik sehingga terlihat sepeti sekumpulan buah anggur. Vili merupakan penjuluran selaput lender yang menjorok ke dalam lumen yang berfungsi memperluas permukaan daerah zat nutrisi. Vili yang membengkak dilapisi sejumlah epitel korion normal hingga atipik bervariasi jumlahnya.[1]

Keadaan ini tetap menghasilkan hormone chromonic gonadotropin (HCG) dalam jumlah yang lebih besar daripada kehamilan biasa. Penyakit trofoblas mempunyai potensi yang cukup besar untuk menjadi ganas dan menimnulkan bentuk metastase keganasa dengan berbagai variasi.[2] Terdapat dua subtipe mola hidatidosa: **lengkap dan parsial.**

Tabel 18-4 Perangai Mola Hidatidosa Lengkap dan Parsial

Perangai	Mola Lengkap	Mola Parsial
Kariotipe	46,XX (46,XY)	Triploid (69,XXY)
Edema vili	Semua vili	Beberapa vili
Proliferasi trofoblas	Difus; terbatas *(circumferential)*	Fokal; ringan
hCG serum	Meningkat	Kurang meningkat
hCG jaringan	++++	+
Risiko koriokarsinoma yang berikutnya	2%	Jarang

hCG, human chorionic gonodotropin.

Mola hidatidosa lengkap tidak selaras (kompatibel) dengan embryogenesis dan tidak pernag mengandung bagian yang berasal dari fetus. Semua vili korion bersiap abnormal, dan sel epitel korion bersifat diploid. Sedangkan mola hidatidosa parsial selaras (kompatibel) dengan pembentukan dini embrio sehingga dijumpai bagian yang berasal dari fetus, mempunyai vili korion yang normal, hamper selalu bersifat triploid.[1]

Insidensi mola hidatidosa lengkap sekitar 1 sampai 1,5 tiap 2000 kehamilan di Amerika Serikat dan negara Barat. Dengan sebab yang tidak diketahui, insidens di negara Asia jauh lebih tinggi. Mola tersering dijumpai sebelum usai 20 tahun dan sesudah usia 40, dan adanya suatu mola sebelumnya akan meningkatkan risiko timbulnya mola pada kehamilan berikutnya. Walaupun penyakit mola dijumpai pada kehamilan 12 samapi 14 minggu dalam pemeriksaan gestasi yang dinilai “terlalu besar terhadap waktu”, pengawasan dini pada kehamilan dengan USG menurunkan usia gestasi saat deteksi. Pada kedua mola lengkap dan mola parsialis, peningkatan kadar hCG pada darah ibu dan bunyi jantung yang tidak terdengar merupakan tanda yang khas. Secara keseluruhan, 80% sampai 90% kasus mola tidak akan timbul kembali setelah dibersihkan secara sempurna dengan kuretase; 10% dari mola lengkap bersifat invasive. Tidak lebih dari 2% sampai 3% berubah menjadi koriokarsinoma.[1] Angka kejadian mola hidatidosa per 1.000 kehamilan terdapat di Asia tenggara, dimana angka tertinggi ada di Indonesia 13,0%, Taiwan 8,0%, Filipina dan Cina 5,0%, dan Jepang 1,9-4,9%. Data pendukung menujukkan meskipun kejadiannya berada pada insiden yang tidak sering, insidensi mola hidatidosa di indonesia juga lebih tinggi daripada negara-negara lainnya, yaitu 1 per 40 persalinan.[3]

Mola Hidatidosa

Beberapa karakteristik dapat mempengaruhi sistem reproduksi pada pasien dengan mola hidatidosa, yaitu gambaran histopalogi proliferasi berlebih, besar uterus >20 minggu, kadar beta hCG >100.000 mIU/mL, dan kista lutein praevakuasi. Gejala klinik PTG antara lain: perdarahan pervaginam, pembesaran uterus, dan kista tesa lutein persisten pada ovarium merupakan degaan PTG pasca-mola. Metastatis PTG terjadi menyebar melalui darah ke paru, vagina, otak dan hati. Insiden kehamilan mola di Amerika Utara adalah sekitar 0,1% dari semua kehamilan. Semua insiden di Asia tiga kali lebih tinggi.[4]

Diagnosis mola hidatidosa dapat ditegakkan pada usia kehamilan kurang dari 20 minggu melalui anamnesis dan pemeriksaan fisik. Pasien dengan mola hidatidosa biasanya akan mengalami keluhan keluarnya darah bewarna merah kehitaman atau memiliki pembesaran rahim diluar usia kehamilan. Ultrasonografi uterus dapat dilakukan untuk menegakkan diagnosis berdasarkan penampilan "*honey comb appearance*" untuk mola lengkap atau "*multicyst pattern*" untuk mola parsial diikuti dengan peningkatan kadar hCG yang signifikan. kadar *human chorionic gonadotropin* (hCG) merupakan hormon glikoprotein yang diproduksi oleh jaringan trofoblas, diikuti oleh hormon lainnya LH, FSH, dan TSH. Namun standar emas dalam pemeriksaan ini yaitu histopatologis dan pemeriksaan kariotipe sebagai pelengkap.[5]

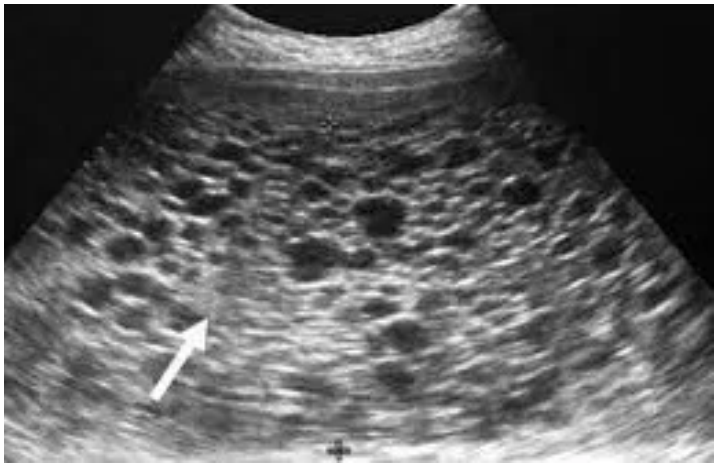

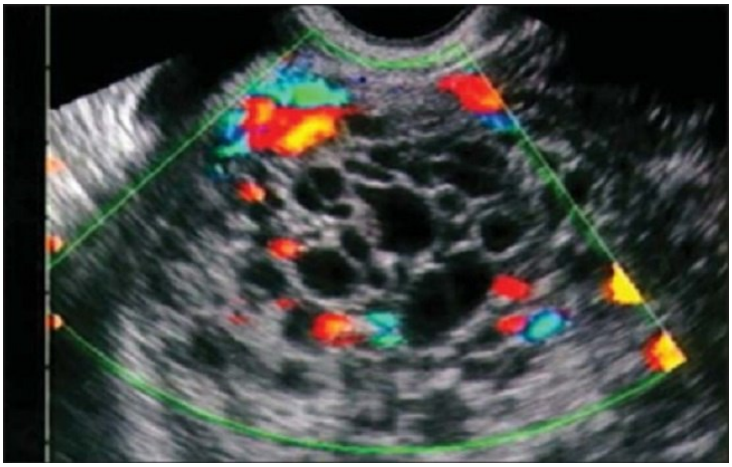

Kehamilan mola yang terjadi dengan periode amenore yang berlangsung beberapa minggu hingga berbulan-bulan, diikuti oleh perdarahan pervaginam, masa pada abdomen, hiperemesis, dan jarang keluarnya vesikel pervaginam. perdarahan pervaginam merupakan gejala umum (84%) yang terjadi, sedangkan muntah terjadi 28% kasus yang dapat menjadi refrakter terhadap pengobatan. hiperemis gravidarum biasanya terlihat pada kasus mola hidatidosa yang terlihat pada kasus mola hidatidosa yang memiliki kadar hCG tinggi. Diagnosis dini kehamilan mola dapat dilakukan dengan pemeriksaan awal prenatal dan pemeriksaan USG yang tepat waktu. hal ini mencegah presentasi klinis mola hidatidosa yang sangat besar, keluarnya vesikel pervaginam, anemia berat dan bahkan menjadi keadaan darurat.[6]

Histopatologi Mola Hidatidosa

Mola hidatidosa mempunyai dua varietas, mola hidatidosa lengkap/komplit (MDK) dan mola hidatidosa parsial (MDP). MDK khas terdiri dari vili edematosa yang membesar dengan variabel, umumnya sedang hingga ditandai, hiperplasia trofoblastik melingkar, sering dengan atipia sitologis, pembentukan cistern sentral yang menonjol, dan inklusi trofoblastik. MDK awal ditandai dengan pola pertumbuhan vili bulbous yang redundan, stroma vili myxoid hypercelullar, jaringan labirin struktur vaskular kenalikularis stroma vili, puing-puing karyorrhectic dalam stroma, dan setidaknya hiperplasia trofobastik fokal pada vili.[7]

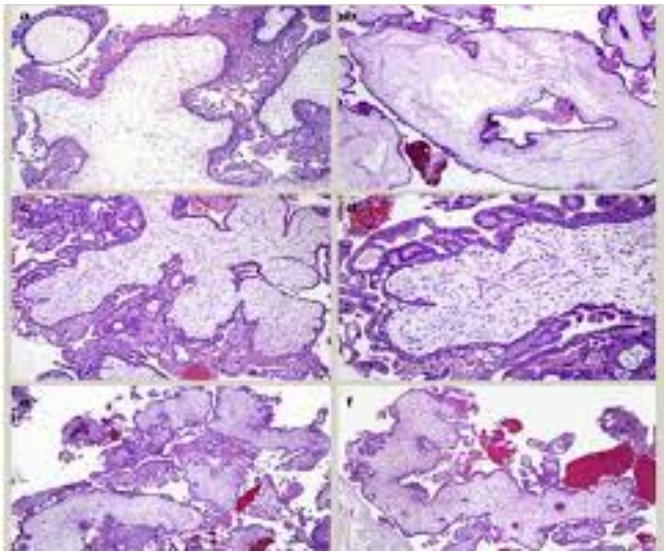

(Gambaran Histopatologi Mola Hidatidosa)

Ciri morfologis karakteristik MDP meliputi keberadaan dua populasi vili (besar, tidak teratur, vili hidropik dan vili kecil, belum matang, fibrotik), cistern dalam beberapa vili yang diperbesar, vili yang sangat tidak beraturan dengan batas skaloped dan batas trofoblastik, dan hiperplasia trofoblastik sirkumferensial ringan.[7]

Secara mikroskopik, vili kedua mola lengkap dan mola parsial menunjukkan hiperplasia sirkumferensial dari pembentukan trofoblas dan cistern. pada mola parsial, kelainan vili hanya mempengaruhi sebagaian plasenta, menghasilkan dua populasi vili. Pada mola komplit, edema mempengaruhi semua vili, meskipun tingkat pembesaran yang disebabkan oleh edema bervariasi. terkadang salah satu dari dua fitur tersebut, hiperplasia atau edema sirkumferensial, mendominasi, tetapi kedua fitur tersebut harus ada dalam menegakkan diagnosis. ketika beberpa vili hidropik cukup besar untuk mengisi bidang mikroskopis di bawah lensa objektif x 10, diagnosis mola hidatidosa mungkin ditetapkan.[8]

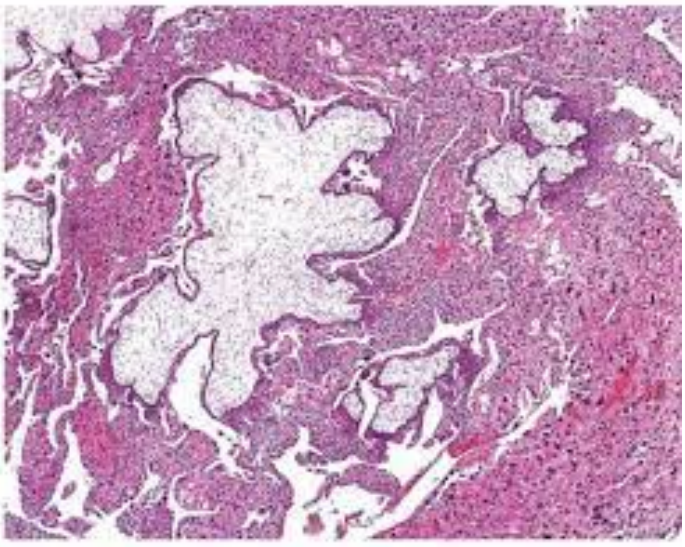

(Gambaran Histopatologi Mola Hidatidosa Komplit)

Ciri klasik dari mola komplit yang diperoleh pada usia kehamilan 16-18 minggu meliputi spesimen gross yang banyak yang menunjukkan banyak vili yang besar tembus pandang seperti berbentuk anggur. secara makroskopis, mola komplit menunjukkan edema vili yang ditandai dengan pembentukan formasi cistern. cistern adalah rongga sentral aseluler sepenuhnya di dalam vilus yang diisi dengn cairan edema dan di kelilinggi oleh batas stroma yang dibatasi dengan tajam. dakam mola komplit, sebagian besar tetapi tidak semua vili menunjukkan formasi cistern, meskiun semua vili edematous. selain perubahan ini, beberapa vili mungkin nekrotik dan vili sesekali dapat menujukkan kalsifikasi parsial.[8]

Histopatologi Mola Hidatidosa

Karena perkembangan janin berakhir sangat awal dalam plasentasi, vili biasanya tidak memiliki pembuluh darah yang terlihat. Meskipun pembuluh stroma tidak jelas, pembuluh kadang-kadang di stroma vili dapat ditemukan.[8]

Mola Parsial menujukkan keterlibatan vili oleh edema dan hiperplasia trofoblastik. Hasilnya adalah dua populasi vili, satu terdiri dari pembesaran dan hidropik dan salah satu vili kecil nonmolar yang tidak menujukkan edema. Seringkali vili nonedematosa berbentuk fibrotik, terutama pada tahi lalat parsial yang lebih besar dari 12 minggu. Biasanya vili diperbesar memiliki batas yang tidak beraturan dan bergigi dengan lipatan dalam yang kontras dengan kontur vili yang halus atau bundar secara lengkap. perpotongan melintang invaginasi menghasilkan "inklusi" trofoblas dalam stroma vili. hiperplasia trofoblastik biasanya sebatas, dengan hanya sedikit fokus syncytiotrofoblast yang diproyeksikan secara acak dari permukaan vili yang terkena.[9]

Temuan lain yang sering terjadi pada mola hidatidosa parsial adalah bukti mikroskopis perkembangan janin, seperti jaringan janin, eritrosit dalam kapiler vili, atau membran janin. Jaringan janin tidak selalu hadir dalam mola parsial, namun dalam beberapa studi fitur ini telah ditemukan pada kurang dari setengah kasus. Situs implantasi trofoblas biasanya hanya menunjukkan atipikal fokal dan ringan dibandingkan dengan situs implantasi yang terlihat pada tahi lalat lengkap. penyakit trofoblastik persisten setelah mola dapat berupa mola persisten, yaitu mola invasid atau lebih karang, koriokarsinoma.[10]

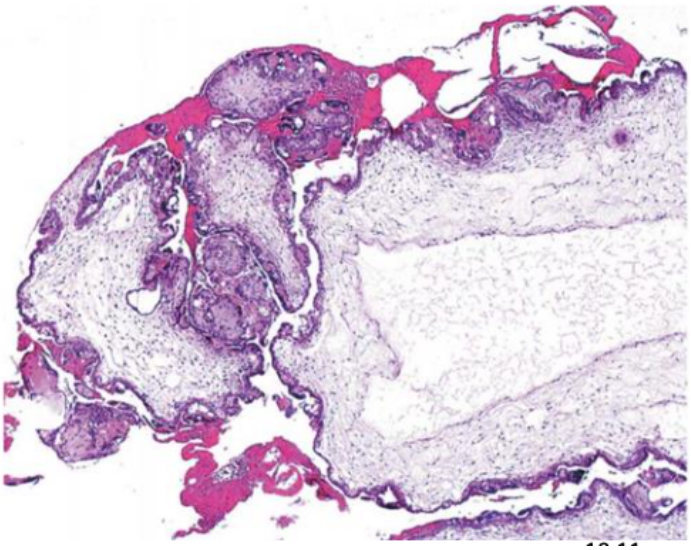

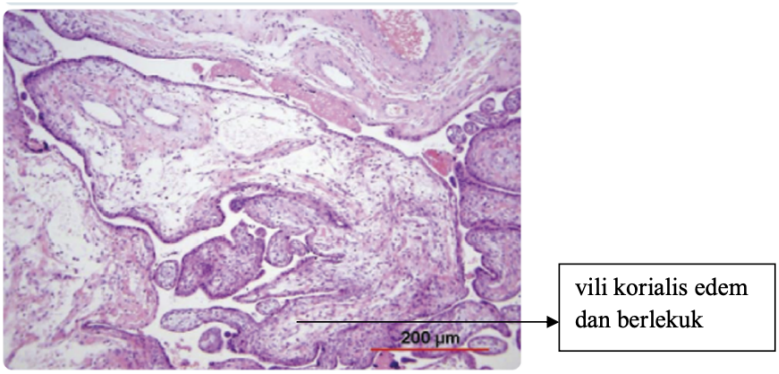

(Gambaran Histopatologi Mola Hidatidosa Parsial)

Tatalaksana Mola Hidatidosa

Tatalaksana atau terapi yang diberikan pada pasien mola hidatidosa adalah tindakan kuretase. Kuretase dilakukan bila kondisi yang mempengaruhi keadaan pasien telah dapat diatasi. kondisi seperti anemia, syok atau bahkan preeklamsia dan tirotoksikosis. Teknik kuretase yang dilakukan adalah kuretase hisap. Tindakan ini dilakukan dengan persiapan servikal sebelumnya, obat oksitosin, dan kuret tajam serta obat-obatan lainnya. Bila pada pasien ditemukan gejala dimana beta hCG yang plateau atau meningkat post kuretase, perdarahan yang hebat, hasil histologis yang mengarah ke koriokarsinoma, metastasis, serum beta hCG >20.000 IU/L selama > 4 minggu maka dapat diberikan pada pasien tersebut mengingat angka kemungkinan keganasan yang tinggi maka perlu dilakukan untuk mengurangi atau menghambat proliferasi sel trofoblastik menjadi ganas.[11]

Pada pasien diberikan terapi lainnya berupa antibiotik, antrifibrinolitik, serta terapi cairan. Pemberian obat antibiotik pada pasien diberikan pada pasien berperan baik sebagai profilaksis maupun terapi post kuretase. hal ini dilakukan untuk mencegah infeksi nosokomial dari tindakan. obat yang diberikan ceftriakson dengan dosis 2x1 gram dan dosis ini sudah cukup dan sesuai.[12] Pengunaan obat antifibrinolitik diberikan untuk mencegah perdarahan. Obat yang diberikan adalah asam traneksamat dengan dosis 1 gram/hari dengan pemberian 2 kali dalam 1 hari. untuk terapi cairan yang diberikan telah cukup karena eprdarahan tidak banyak maka diberikan cairan maintenance dengan jumlah cairan 40-50 ml/kgBB. dimana kebutuhan pasien antara 1800 cc- 2250 cc.

Beberapa hal yang harus diperhatikan sebagai tindakan screening penyakit ini antara lain, perdarahan uterus pada awal pertama kehamilan, hilangnya denyut jantung janin dan struktus tubuh fetus, rahim membesar dengan cepat, kadar beta hCG lebih tinggi dari usia kehamilan seharusnya, terdapat vesikel-vesikel, adanya kista teka lutein. Selain hal tersebut, maka perlu ditentukan kriteria FIGO yang dapat digunakan untuk menentukan prognosis dan malignansi pada pasien. Berdasarkan FIGO dibagi menjadi risiko tinggi dan risiko rendah. Hal ini dapat dapat terjadi dilihat dari beberapa hal yaitu usia, kehamilan sebelumnya, jarak kehamilan, beta hCG, metastasis, ukuran tumor, berarti rendah dan >7 berarti risiko tinggi.[13]

DAFTAR PUSTAKA

1. Abbas, A.K., Aster, J.C., dan Kumar, V. 2015. Buku Ajar Patologi Robbins. Edisi 9. Singapura: Elsevier Saunders.
2. Purba, Y. S., Munir, M. A., & Saranga, D. MOLA HIDATIDOSA. JURNAL MEDICAL PROFESSION, 1(1), 79-86.
3. Hui P, Buza N, Murphy K, Ronnett B. Hydatidiform Moles: Genetic Basis and Precision Diagnosis Annu Rev Pathol Mech Dis. 2017;12(1):449 – 85.
4. Harjito VN, Hidayat YM, Ameliana I. Hubungan antara Karakteristik Klinis Pasien Mola Hidatidosa dengan Performa reproduksi Pascaevakuasi di Rumah Sakit Hasan Sadikin Bandung. J Sistem Kesehatan. 2017;3(1):25 - 31.
5. Ghassemzadeh S, Kang M. Hydatidiform Mole. Treasure Islan (FL): StatPearls Publishing; 2020. 1 p.
6. Virmani S, Srinivas SB, Bhat R, Rao R, Kudva R. Transient thyrotoxicosis in molar pregnancy. J Clin Diagnostic Res. 2017;11(7):QD01-2.
7. Ronnett BM. Hydatidiform moles: Differential diagnosis, diagnostic reproducibility, genetics and ancillary techniques to refine diagnosis. Diagnostic Histopathol. 2018;1:1–18
8. Candelier J. The hydatidiform mole. Cell Adh Migr. 2016;10(1-2):226-35.
9. Bruce S, Sorosky J. Gestastional Trophoblastic Disease. Tresuare Island: StatPearls Publishing; 2020.1.
10. Heller DS. Update on the pathology of gestational trophoblastic disease. APMIS. 2018;(126):647–54.
11. Pradjatmo H, Dasuki D, Dwianingsih EK, Triningsih E. Malignancy risk scoring of hydatidiform moles. Asian Pac J Cancer Prev. 2015; 16:2441–5.
12. Mehrdad A, Ali RM. Letters to the editor prophylactic antibiotic therapy in gynecologic obstetric procedures: Experience from three. Indian J Med Sci. 2006; 60(6):71345.
13. Kohorn E. The new FIGO 2000 staging and risk factor scoring system for gestational trophoblastic disease Description and critical assessment. Int J Gynecol Cancer. 2001; 11:73–7.