Asih Liasari
18102111120
Kelompok A1

TUGAS HYPNOWRITING LAB ACT PATOLOGI ANATOMI

DISGERMINOMA

Pendahuluan

Disgerminoma merupakan sejenis kanker ganas pada ovarium yang berasal dari sel germinal ovarium. Kasus penyakit tumor sel germinal lebih jarang ditemukan dibandingkan dari tumor sel epitel. Tumor sel epitel memenuhi sekitar 82% kasus tumor terjadi di ovarium. sedangkan tumor sel germinal meliputi sekitar 20% dari semua tumor ovarium. Sekitar 3-5% tumor sel germinal adalah ganas. Tumor sel germinal yang paling sering terjadi adalah disgerminoma yang memberikan kontribusi 2% dari semua kanker ovarium. Dibandingkan dengan tumor ganas asal sel-sel germinal lainnya, dysgerminoma memiliki angka kejadian yang terbanyak (45%) dan diikuti oleh *yolk sac tumor* (10%) dan *embryonal carcinoma* (2%).

Disgerminoma terjadi terutama pada anak perempuan dan wanita dewasa muda (10-30 tahun) dengan usia rata-rata 22 tahun. Sekitar 90% penderita pada usia kurang dari 30 tahun, dan sudah dilaporkan penyakit ini dapat terjadi pada pasien berumur 55 tahun. Sekitar 5% kasus Disgerminoma terjadi sebelum pubertas. Disgerminoma merupakan salah satu penyakit neoplasma yang terjadi dalam kehamilan (~17%). Dalam kasus Disgerminoma pada kehamilan tumor dapat diekstrasi dan setelahnya kehamilan dapat berjalan seperti normal. Namun pada sekitar 2% kasus Disgerminoma pada pasien yang tidak hamil, dapat ditemukan hasil pemeriksaan kehamilan yang positif. Hal ini disebabkan oleh sekresi hCG dari sel *syncytiotrophoblast* yang terisolasi.

Tumor Disgerminoma sering muncul secara unilateral, dimana sekitar 80-85% kasus merupakan Disgerminoma unilateral. Disgerminoma bilateral terjadi lebih jarang, sekitar 10-15% kasus. Penyakit ini mempunyai kecenderungan menyebar dari sistem limfe perirectal ke nodulus limfatik dekat aorta, dan dapat menyebar secara hematogen ke paru-paru, hati, dan tulang pada kasus stadium tinggi penyakit ini.

Asih Liasari
18102111120
Kelompok A1

Klasifikasi:

Tumor sel germinal ovarium dibagi menjadi tiga jenis menurut *World Health Organization* (WHO) adalah sebagai berikut:

1. Disgerminoma
2. Tumor Sel Germinal lainnya
   - *Endodermal sinus tumor*
   - *Embryonal carcinoma*
   - *Polyembryoma*
   - *Choriocarcinoma*
   - *Teratoma* (Immature, Mature, dan *Monodermal and highly specialized*)
3. Bentuk campuran.

Patogenesis

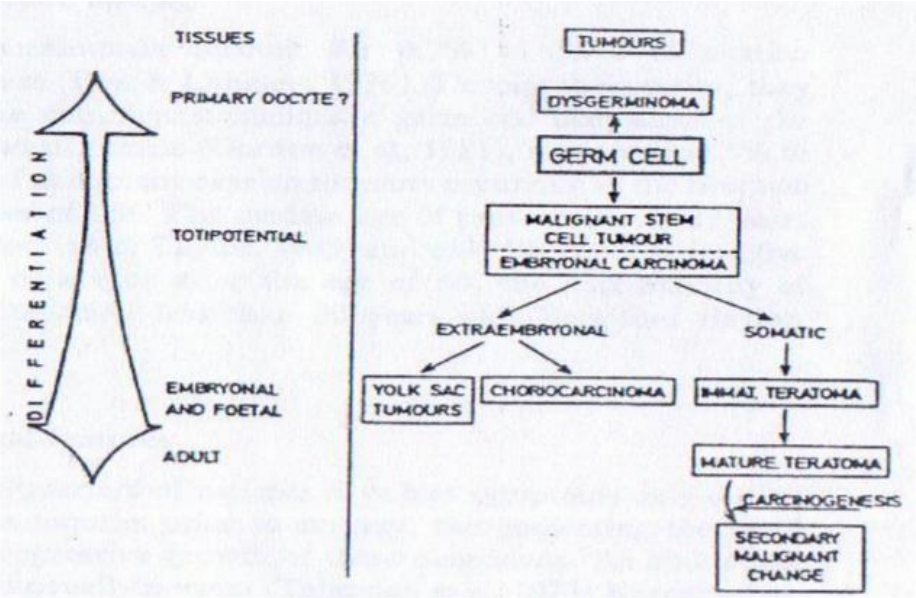

Histopatogenesis Germ Cell. Sumber: Fransisco N. Germ cell tumor of the ovary. Obstetrical and Gynaecological Pathology.3rd edition. London: Churchill Livingstone Edinburg, 1987

Asih Liasari
18102111120
Kelompok A1

Tumor sel germinal memberikan gambaran yang labil, dinamik dari titik diferensiasi, menunjukkan suatu karikatur embriogenesis normal. Sama seperti di dalam embrio, sel-sel mempunyai kemampuan untuk berkembang menjadi lebih tinggi dan lebih kompleks tingkat diferensiasi serta organisasinya. Penaksiran kemampuan sel-sel germinatif menjadi ganas berhubungan dengan tingkat diferensiasi jaringan. Neoplasma yang mengandung struktur-struktur transitori atau primitif dengan diferensiasi buruk seperti trofoblas, yolk sac, jaringan somatik embrional, atau sel-sel punca yang lebih primitif yang tidak berdiferensiasi, tanpa terkecuali adalah ganas. Keganasan juga tidak dapat disingkirkan oleh adanya diferensiasi sempurna seperti jaringan matur stabil yang akhirnya dapat mengalami perubahan ganas, contoh munculnya neoplasma ganas dalam teratoma matur.

Tumor sel germinal dapat timbul pada gonad maupun diluar gonad. Meskipun tumor-tumor ini dapat terjadi pada pria dan wanita namun menunjukkan perbedaan antara lain: insiden germ cell tumors lebih banyak pada ovarium dari pada testis baik pada anak-anak maupun pada orang dewasa dan bentuk jinak menonjol pada ovarium sedangkan bentuk ganas lebih sering pada testis. Diduga bahwa perbedaan ini mempunyai hubungan dengan hal-hal antara keganasan dengan mutasi resesif, keadaan homozigot pada pria yang menguntungkan perkembangan kearah keganasan, sedangkan genotip heterozigot pada wanita menjadi predisposisi tumor jinak. Faktorfaktor lain yang dapat dipertimbangkan adalah faktor genetik dari kromosom Y dan perbedaan asal dari partenogenetik ovarium dan testis.

Gejala Klinis

Gambaran klinik yang paling sering adalah nyeri perut dan adanya massa abdomen. Sekitar 75% pasien menunjukkan gejala 6 bulan sebelum pembedahan, menunjukkan pertumbuhan tumor yang progresif dan cepat sehingga mudah terjadi puntiran (torsi). Perubahan-perubahan somatoseksual ditemukan pada 5% kasus. Nyeri terjadi pada 48% pasien, 30-50% pasien adalah fertil, dan 10-17% dihubungkan dengan kehamilan dan diantaranya 15% mengalami torsi atau inkarserasi. Paling kurang 25% penderita dysgerminoma dengan kehamilan yang diterminasi mengalami kematian janin.

Asih Liasari
18102111120
Kelompok A1

Manifestasi yang jarang antara lain: peningkatan kadar hCG serum pada kira-kira 3% kasus. Pasien-pasien ini mempunyai manifestasi hormonal, yang biasanya estrogenik (isoseksual prekok, menstruasi yang tidak teratur), lebih kurang sering yang androgenik. Penyakit ini terkadang dihubungkan dengan hiperkalsemia para neoplastik disebabkan karena tumor memroduksi bentuk aktif vitamin D (1,25-dihydroxy vitamin D3). Penyebaran tumor umumnya melalui aliran limfatik. Penyebaran lokal mencakup pelvis, paraaorta, peritoneum, retroperitoneal, dan akhirnya ke kelenjar getah bening supraklavikula ditemukan pada sepertiga jumlah kasus. Penyebaran jauh terjadi pada tulang, paru-paru, hati, dan ginjal.

Pada pemeriksaan laboratorium terjadi peningkatan LDH dan disertai peningkatan kadar beta HCG. Karakteristik CT scan disgerminoma ovarium bisa didapatkan lesi yang solid atau solid dan kistik. Pada kasus ini didapatkan peningkatan kadar LDH sebanyak 10 kali dari nilai normal dan peningkatan beta HCG.

Diagnosis

Diagnosis Disgerminoma dapat ditegakan melalui hasil anamnesis, pemeriksaan fisik, pemeriksaan labotarium, dan biopsy tumor. Hasil anamnesis akan mengeluhkan nyeri abdomen dan juga kemungkinan benjolan pada perut. Gejala lain yang dikeluhkan bisa juga anemoria, torsi, dan lain-lain. Dalam pemeriksaan fisik dapat ditemukan massa palpable dengan ukuran 10-15 cm, dan kemungkinan pembesaran KGB.

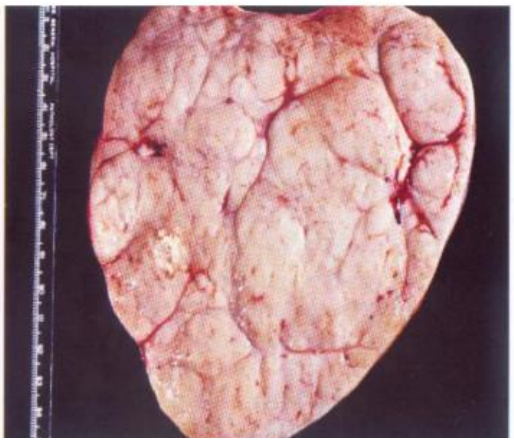

Gambaran Makroskopis Digerminoma.
Sumber: Jurnal Biomedik.2010..

Gambaran makroskopis disgerminoma biasanya padat, bulat, dengan permukaan halus berwarna putih keabu-abuan. Ukuran diameter tumor rata-rata 15 cm dengan berat tumor bisa mencapai 5 kg. Dapat ditemukan nekrosis atau hemoragik terutama pada tumor yang besar atau karena terbentuknya kista. Pada pemeriksaan makroskopik pasien ini tampak massa tumor padat warna putih kecoklatan, nekrosis dengan fokus-fokus perdarahan.

Asih Liasari
18102111120
Kelompok A1

Gambaran mikroskopik disgerminoma biasanya terdiri dari lembaran-lembaran atau sarang-sarang sel poligonal dengan banyak sekali granular eosinofilik atau sitoplasma bening dan membran sel yang khas. Jarang sekali cords, trabeculae, padat tubules, pseudoglands dan stroma kolagen yang menonjol terlihat. Sel-sel tumornya memiliki nukleus yang berukuran sama yaitu medium dengan kromatin vesikuler dan nukleoli yang menonjol. Membran nukleus secara khas terangulasi ("*squared off*"). Gambaran mitotik banyak sekali. Tumornya secara khas terpisah oleh serta fibrosa yang mengandung limfosit (sebagian besar sel-sel T). Limfosit dan yang lebih jarang, histiosit epiteloid juga banyak di antara sel-sel tumor. Sekitar 3% dari disgerminoma mengandung giant cell syncytiotrophoblastic yang tidak berkaitan dengan cytotrophoblast.

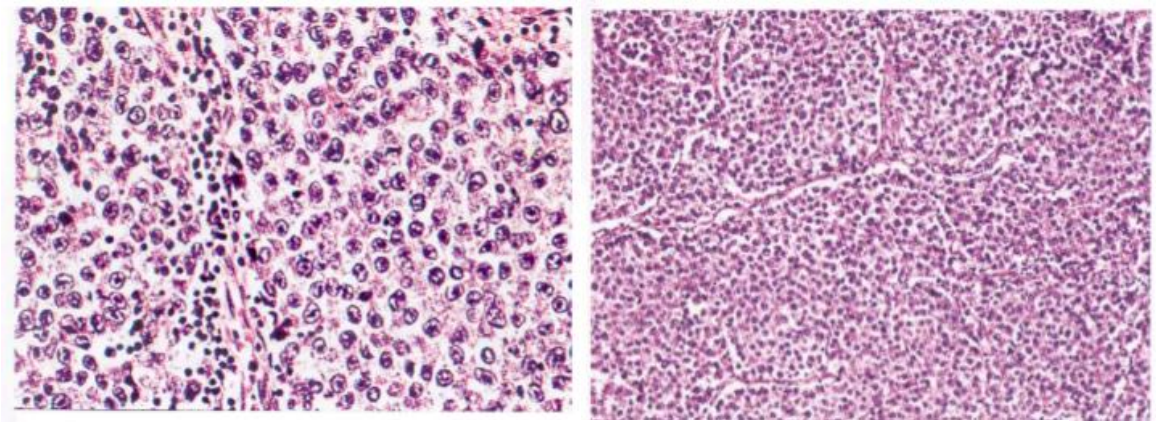

Gambaran Mikroskopis Digerminoma. Sumber: Jurnal Biomedik. 2010.

Tatalaksana

Penatalaksanaan disgerminoma yaitu pada perempuan muda dengan disgerminoma berkapsul, unilateral (stadium IA) diobati dengan salpingooforektomi. Standar pengobatan untuk penyakit stadium lanjut (> IA) adalah histerektomi abdominal total, salpingooforektomi bilateral, debulking, dan kemoterapi. Kadang-kadang ovarium satunya yang tidak terkena dan uterus tetap dipertahankan pada penderita berusia muda. Secara umum prognosis disgerminoma baik (angka kesembuhan diatas 90%) apabila kapsul yang masih utuh tanpa disertai penyebaran sesudah dilakukan salpingooforektomi.

Asih Liasari
18102111120
Kelompok A1

DAFTAR PUSTAKA

Ajao, M., Vacho, T., Snyder, P., 2103. Ovarian Dysgerminoma: A Case Report and Literature Riview. Military Medicine.178.p.954-955

Russel, P., Robboy, S.J., Prat, J.2009. Ovarium germ Cell Tumour. In Robboy, S.J., Mutter, G.L., Prat, J., Bentley, R.C., Russel, P., Anderson, M.C.(Eds). Robboy's Pathology of the Female Reproductive Tract. 2nd Ed. Elseivier. Livingstone.p.729-733.

Prat, J., Cao, D., Carinelli, S.G., Nogales, F.F., Vang, R., Zaloudek, C.J. 2014. Germ Cell Tumours. In: Kurman,J.R., Carcangiu, M.L., Herrington, S.C., Young, H.R. (Eds).WHO Classification of Tumours of Female Reproductive Organs. Fourth Edition. WHO Press. Switzerland: p.57-58.

Okunade, K.S., Yakuda, C.I., Osuji, N., Salako, O. 2017. A Rare Case of Ovarian Dysgerminoma in a 6 Year Old Child in Lagos:A Case Report. Journal of Obstetrics and Gynaecology.p.246-248

Yu, X. 2008. CT Characteristic of Ovarian Dysgerminoma. Journal of Clinical Oncology.Vol 7, No.12.p.735-737.

Akhtar, K., Ahmad, S.S., Kumar, A., Afshan, N. 2011. Dysgerminoma with Pregnancy ang Viable Baby: A Case report. Oman medical Journal.Vol.26. N0.3: p.198-200.