Hesti Azzahra Tosadapotto

1810211072

LAB ACT PA C2

FIBROADENOMA MAMMAE: TUMOR JINAK PADA PAYUDARA

Anatomi Payudara

Payudara merupakan bagian yang cukup penting karena menghasilkan ASI yang menjadi sumber utama dari kehidupan. Secara vertikal, payudara terletak di antara kosta II dan IV, secara horizontal, mulai dari pinggir sternum sampai linea aksilaris medialis. Kelenjar susu berada di jaringan subkutan, tepatnya di antara jaringan subkutan menjadi superfisial dan profundus, yang menutupi muskulus pektoralis mayor, sebagian kecil seratus anterior dan oblique eksterna. Payudara menjadi besar saat hamil dan menyusui dan biasanya mengecil setelah menopause. Pembesaran ini terutama disebabkan oleh pertumbuhan stroma jaringan penyangga dan penimbunan jaringan lemak.

A. Definisi

Fibroadenoma payudara adalah tumor jinak unilateral yang tidak nyeri yang muncul sebagai benjolan padat. Biasanya terjadi pada wanita antara usia 14 hingga 35 tahun. Kegiatan ini menggambarkan evaluasi dan pengelolaan fibroadenoma payudara dan menyoroti peran tim interprofessional dalam meningkatkan perawatan untuk pasien dengan kondisi ini.

B. Etiologi

Penyebab fibroadenoma masih diperdebatkan, tetapi para profesional percaya bahwa lesi tersebut memiliki etiologi hormonal yang berkaitan dengan peningkatan sensitivitas jaringan payudara terhadap hormon reproduksi wanita estrogen. Fibroadenoma biasanya tumbuh selama kehamilan dan cenderung menyusut selama menopause. Ini mendukung teori etiologi hormonal. Wanita yang menggunakan kontrasepsi oral sebelum usia 20 tahun cenderung menderita fibroadenoma pada tingkat yang lebih tinggi daripada populasi umum.

C. Epidemiologi

Fibroadenoma cenderung terjadi pada usia dini. Hal ini paling sering ditemukan pada remaja dan kurang umum ditemukan pada wanita pascamenopause. Insiden

fibroadenoma menurun dengan bertambahnya usia dan umumnya ditemukan sebelum usia 30 tahun pada wanita pada populasi umum. Diperkirakan 10% dari populasi wanita dunia menderita fibroadenoma sekali seumur hidup.

D. Gejala

Fibroadenoma biasanya tidak menyakitkan atau lunak saat disentuh. Kebanyakan orang tidak mengalami gejala apa pun selain benjolan. Namun, menurut Breast Cancer Care (BCC), fibroadenoma mungkin terasa lunak sebelum menstruasi. Mereka juga bisa menjadi lebih besar selama kehamilan, menyusui, atau saat mengambil terapi penggantian hormon. Namun, mereka biasanya akan kembali ke ukuran sebelumnya setelah fluktuasi hormon.

E. Klasifikasi

Jenis fibrodenoma seperti dikutip dari MayoClinic yakni:

1. Fibroadenoma kompleks. Fibroadenoma jenis ini dapat mengandung perubahan, seperti pertumbuhan berlebih sel (hiperplasia) yang dapat tumbuh dengan cepat. Seorang ahli patologi membuat diagnosis fibroadenoma kompleks setelah meninjau jaringan dari biopsi.
2. Juvenile fibroadenomas. Fibroadenoma ini merupakan jenis benjolan payudara yang paling umum ditemukan pada anak perempuan dan remaja antara usia 10 dan 18 tahun. Fibroadenoma ini dapat tumbuh besar, tetapi sebagian besar menyusut seiring waktu, dan beberapa menghilang.
3. Giant fibroadenomas. Fibroadenoma ini biasanya dapat tumbuh hingga lebih dari 2 inci (5 cm). Benjolan ini mungkin perlu diangkat karena dapat menekan atau mengganti jaringan payudara lainnya.
4. Tumor phyllodes. Meskipun biasanya jinak, beberapa tumor phyllodes dapat menjadi kanker (ganas). Dokter biasanya menyarankan agar menjalani proses pengangkatan.

F. Patofisiologi

- Hormonal: Fibroadenoma muncul dari sel-sel jaringan ikat stroma dan epitel yang secara fungsional dan mekanis penting di payudara. Jaringan ini mengandung reseptor untuk estrogen dan progesteron. Untuk alasan ini, fibroadenoma cenderung berkembang biak selama kehamilan karena produksi hormon reproduksi wanita yang berlebihan. Sensitivitas hormon menyebabkan proliferasi berlebihan dari jaringan ikat payudara.

- Genetika: Gen mediator kompleks subunit 12 (MED12) juga penting dalam patofisiologi fibroadenoma.

G. Diagnosis

Pasien yang datang dengan massa payudara harus menjalani evaluasi medis, yang mencakup riwayat medis dan keluarga terperinci, terjadinya masalah terkait payudara sebelumnya, riwayat keganasan atau radiasi mantel, dan gejala konstitusional. Penyedia harus menanyakan tentang lokasi massa, durasi, perubahan ukuran, apakah itu mungkin tergantung pada menstruasi, nyeri atau pelepasan yang terkait, dan terjadinya massa tambahan. Pemeriksaan fisik juga harus menilai ukuran, mobilitas, dan konsistensi massa. Upaya harus dilakukan untuk menghasilkan pelepasan puting susu dan palpasi kelenjar getah bening aksila juga harus dilakukan.

H. Management

Diagnosis fibroadenoma pada remaja menghadirkan tantangan unik dalam pengobatan dibandingkan dengan orang dewasa. Keganasan jarang terjadi pada populasi remaja, tetapi penemuan benjolan payudara pada remaja dapat menimbulkan kecemasan dan kekhawatiran pada pasien dan keluarga. Selanjutnya, pasien mungkin berada pada peningkatan risiko kanker payudara invasif di kemudian hari, meskipun risiko ini belum diukur. Meskipun tidak ada standar perawatan yang ditetapkan untuk fibroadenoma pada remaja, pertimbangan untuk mengobati fibroadenoma pada remaja termasuk mengkomunikasikan secara efektif risiko dan manfaat dari pilihan pengobatan, jaminan bahwa massa kemungkinan besar jinak, dan kebutuhan untuk eksisi atau observasi dan tindak lanjut. -naik.

Penatalaksanaan awal dari massa yang dianggap sebagai fibroadenoma harus mencakup pengamatan selama setidaknya satu siklus menstruasi lengkap, dengan asumsi pola menstruasi normal. Jika massa payudara tetap ada, studi pencitraan dapat dilakukan untuk menentukan apakah massa konsisten dengan fibroadenoma. Ultrasonografi adalah metode yang paling umum digunakan untuk mencitrakan massa payudara pada remaja. Metode ini dapat menentukan apakah suatu massa padat atau kistik, meskipun ultrasonografi terbatas ketika membedakan antara massa padat seperti fibroadenoma dan tumor phyllodes, lesi yang berpotensi ganas. Ultrasound serial mungkin berguna untuk mendokumentasikan perubahan ukuran secara objektif dari waktu ke waktu. Magnetic resonance imaging (MRI) dan mamografi adalah teknik

alternatif, tetapi belum direkomendasikan untuk digunakan pada remaja karena kepadatan jaringan payudara pada populasi ini.

Fibroadenoma yang dikonfirmasi oleh studi pencitraan yang kecil dan tidak bertambah besar dapat dikelola dengan pengamatan dan tindak lanjut yang cermat. Pada payudara yang sedang berkembang, risiko cedera iatrogenik mungkin lebih besar daripada manfaat pembedahan, terutama karena risiko keganasan rendah dan fibroadenoma sering sembuh seiring waktu. Aspirasi jarum halus atau biopsi jarum inti dapat dilakukan, tetapi teknik ini menimbulkan risiko iatrogenik serupa pada payudara yang sedang berkembang. Cryoablasi telah berhasil digunakan pada orang dewasa, tetapi hanya ada sedikit laporan pada remaja.

Eksisi bedah fibroadenoma dapat dilakukan jika massa bergejala dan/atau tumbuh dengan cepat. Fibroadenoma remaja biasanya diobati dengan pembedahan karena pertumbuhannya yang cepat, dan fibroadenoma raksasa dieksisi karena ukurannya. Eksisi bedah fibroadenoma yang lebih kecil dapat ditawarkan ketika massa tidak bergerak, keras, membesar, lunak, terfiksasi pada kulit di atasnya atau kompleks areolar puting susu, terkait dengan limfadenopati aksila atau supraklavikula, atau pasien mengalami kecemasan yang tidak semestinya karena massa.

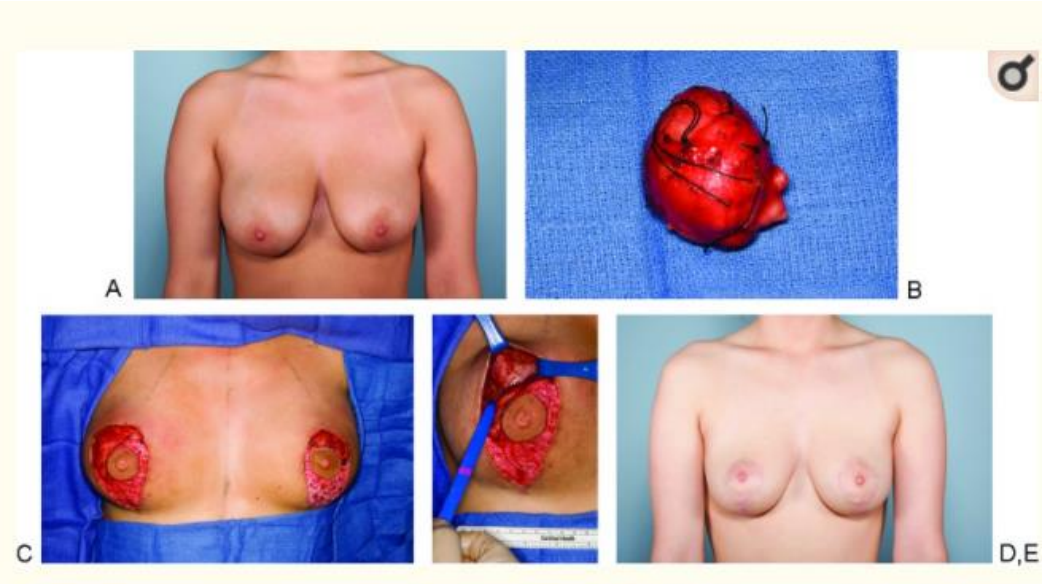

Gambar 1

I. Differential Diagnosis

Fibroadenoma dapat dikacaukan dengan:

- Kista payudara
- Karsinoma payudara
- Tumor filodes
- Limfoma payudara
- Metastasis ke payudara dari situs utama lain

J. Prognosis

Prognosis fibroadenoma baik karena merupakan massa jinak yang menyusut dalam ukuran dari waktu ke waktu di sebagian besar kasus.

K. Daftar Pustaka

Ajmal M, Khan M, Van Fossen K. Breast Fibroadenoma. [Updated 2021 Apr 26]. In: StatPearls [Internet]. Treasure Island (FL): StatPearls Publishing; 2021 Jan-.

Cerrato F, Labow BI. Diagnosis and management of fibroadenomas in the adolescent breast. Semin Plast Surg. 2013 Feb;27(1):23-5. doi: 10.1055/s-0033-1343992. PMID: 24872735; PMCID: PMC3706050.