NAMA : SALSABILA SYAHIRA
NRP : 1810211118
LAB ACT PATOLOGI ANATOMI B-1

NAMA : SALSABILA SYAHIRA
NRP : 1810211118
LAB ACT PATOLOGI ANATOMI B-1

UTERUS

Sistem Reproduksi Perempuan

Sistem reproduksi perempuan berdasarkan letak anatominya dibagi menjadi dua bagian yaitu organ genitalia eksterna dan organ genitalia interna. Organ genitalia eksterna adalah bagian yang dapat dilihat dari luar. Organ genitalia eksterna pada perempuan terdiri dari mons pubis, labia mayora, labia minora, klitoris, vestibulum, selaput dara (hymen), lubang vagina, lubang uretra dan perineum.

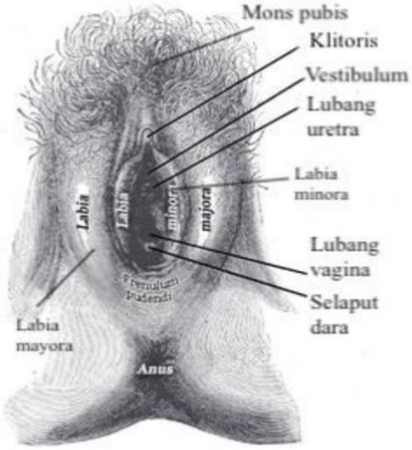

Gambar II.1 Organ Genitalia Eksterna pada Perempuan.
Sumber: Richard L Drake dkk (2014).[7]

Sedangkan organ genitalia interna adalah bagian yang berada di dalam ruang panggul perempuan dan tidak dapat dilihat dari luar. Organ genitalia interna terdiri dari 6 ovarium (indung telur), fimbriae, tuba falopii (saluran telur), uterus (rahim) dan vagina.

Oleh karena itu mari kita bahas mengenai salah satu organ reproduksi wanita yaitu uterus.

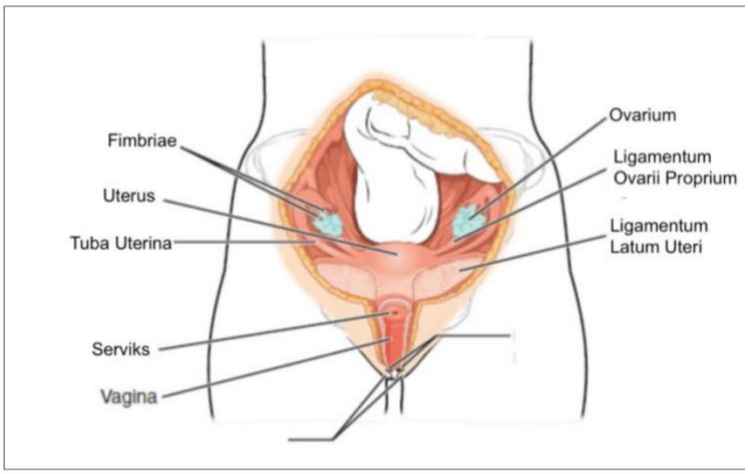

Gambar II.2 Organ Genitalia Interna pada Perempuan
Sumber: Rice University (2015).[11]

NAMA : SALSABILA SYAHIRA
NRP : 1810211118
LAB ACT PATOLOGI ANATOMI B-1

UTERUS

Apa itu uterus → Uterus merupakan organ muskular tempat berkembangnya fetus dan mendapatkan nutrisi sampai pada akhirnya lahir. Uterus merupakan jaringan otot yang kuat, berdinding tebal, muskular, pipih, cekung dan berbentuk seperti buah pir terbalik yang berkedudukan di pelvis, dengan ovarium dan tuba uterina dikedua sisinya, meluas ke bawah kedalam vagina.

Sebagai apa fungsinya?? Uterus berfungsi sebagai jalur untuk sperma mencapai tuba uterina agar bertemu dengan ovum. Apabila tidak terjadi implantasi, uterus akan mengalami proses mentruasi. Uterus normal memiliki bentuk simetris, nyeri bila ditekan, licin dan teraba padat.

Ada dimana uterus?? Uterus terletak diantara vesica urinaria dan rectum. Uterus pada wanita yang belum pernah hamil biasanya berukuran sekitar 7,5 cm (panjang), 5 cm (lebar), dan 2,5 cm (tebal) dengan berat 30-60 gr .Biasanya uterus berada dalam posisi antefleksi.

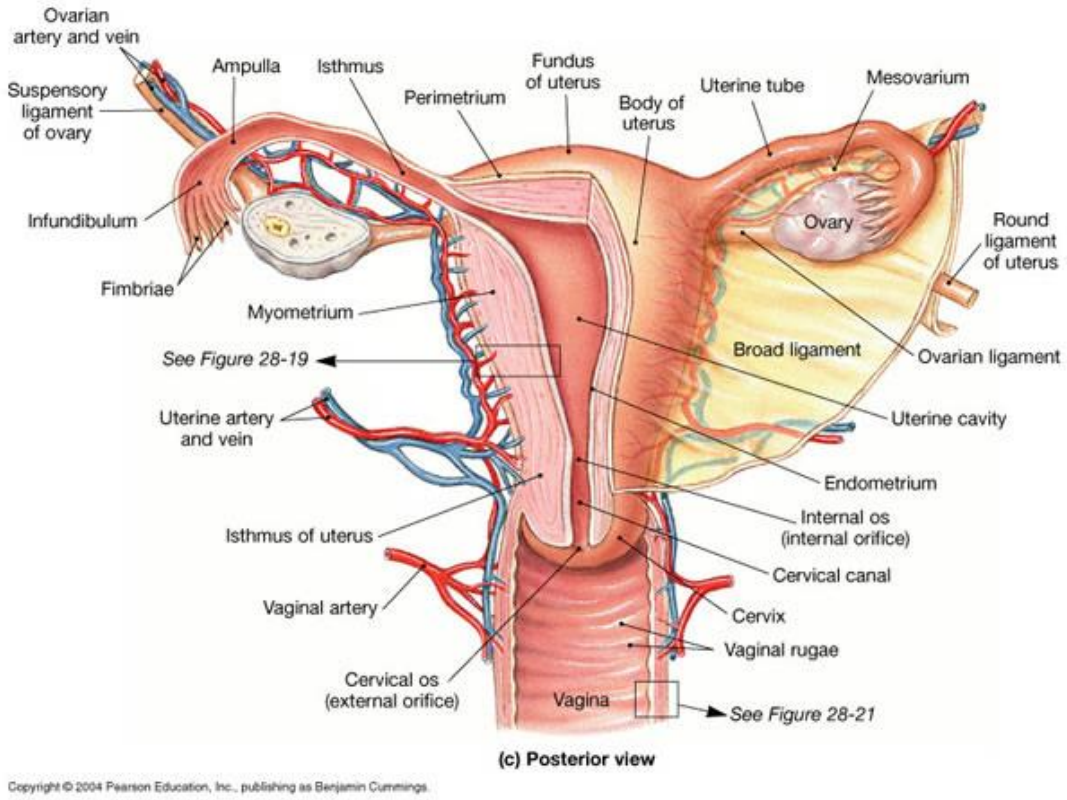

Gambar 1. Uterus dilihat dari posterior

Uterus dibagi menjadi 3 bagian :

NAMA : SALSABILA SYAHIRA
NRP : 1810211118
LAB ACT PATOLOGI ANATOMI B-1

1. Fundus

   → Fundus merupakan bagian teratas dari uterus dan berbentuk cembung. Terletak di bagian atas muara tuba uterin.

2. Body Uterus atau Korpus

   →Body uterus merupakan bagian yang paling besar dan melebar dari fundus ke servik.

3. Ismus Uterus

   →Ismus merupakan bagian uterus yang sempit

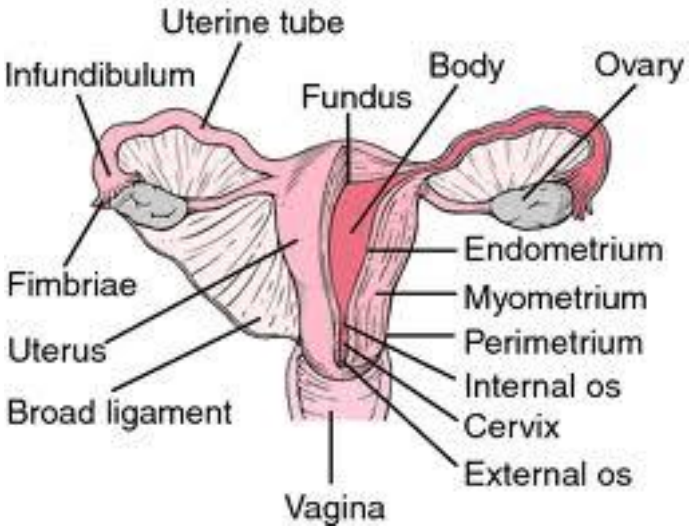

Gambar 2. Bagian uterus

HISTOLOGI

Uterus merupakan salah satu target utama hormon yang dihasilkan oleh ovarium, terdiri dari beberapasel yaitu: sel stroma, sel epitel luminal, sel epitel kelenjar, dan otot polos.Uterus terdiri dari tiga lapisan berdasarkan histologi, yaitu sebagai berikut (Junquiera, 2013):

1. Perimetrium

   Lapisan ini merupakan bagian terluar dari lapisan uterus. Perimetrium terdiri dari *Connective Tissue* dan memiliki jumlah serosa yang banyak dan dilapisi oleh mesotelium. Perimetrium tersusun oleh epitel skuamous sederhana.

2. Miometrium

Miometrium terdiri dari berkas-berkas serat otot polos yang dipisahkan oleh serat elastik dan kolagen serta mengandung banyak pembuluh darah. Berkas-berkas otot polos membentuk 4 lapisan yang berbatas tidak tegas. Lapisan ini merupakan lapisan paling tebal dari uterus dan terdiri dari banyak serat-serat otot polos serta dipisahkan dengan pleksus vena dan limfatik oleh *Connective Tissue*. Selama proses persalinan dan melahirkan, akan terjadi sebuah koordinasi kontraksi otot miometrium dalam merespon hormon oksitoksin yang berasal dari hipofisis posterior yang berfungsi membantu mengeluarkan janin dari uterus. Miometrium akan mengalami pertumbuhan yang pesat pada masa kehamilan berupa peningkatan jumlah sel-sel otot polos, sel-sel otot polos akan mensintesis kolagen, hipertrofi sel dan peningkatan produksi kolagen oleh sel-sel otot yang berfungsi untuk meningkatkan kekuatan dinding uterin. Pasca melahirkan, terjadi apoptosis dari sel-sel otot polos dengan penghancuran kolagen yang tidak dibutuhkan dan uterus kembali dengan ukuran normalnya.

3. Endometrium

Lapisan ini terdiri atas 2 lapisan yaitu epitel (epitel kolumnar selapis bersilia) dan lamina propia atau stroma yang mengandung kelenjar tubular simpleks serta jaringan yang mengandung banyak pembuluh darah. Kelenjar dan stroma mengalami perubahan siklik yang berlangsung 28 hari. Jaringan ikat lamina propia kaya akan fibroblas dan mengandung banyak substansi dasar. Sel-sel epitel pelapis endometrium merupakan gabungan selapis sel-sel silindris sekretorus dan sel bersilia. Serat jaringan ikat endometrium berasal dari kolagen tipe III.

→ Lapisan endometrium dapat dibagi menjadi dua zona yaitu sebagai berikut:
- Lapisan fungsional yang merupakan bagian tebal dari endometrium dan akan luruh pada fase menstruasi.

- Lapisan basal yang paling dalam dan berdekatan dengan miometrium. Lapisan ini merupakan lapisan permanen yang fungsinya akan membentuk sebuah lapisan fungsional yang baru setelah mentruasi.Lapisan ini mengandung lamina propia yang lebih berpori dan berperan sebagai bahan regenerasi dari lapisan fungsional serta akan tetap bertahan pada fase menstruasi.

NAMA : SALSABILA SYAHIRA
NRP : 1810211118
LAB ACT PATOLOGI ANATOMI B-1

Lapisan ini memiliki lebih banyak substansi-substansi dasar. Endometrium mengalami perubahan terus menerus sehubungan dengan respon terhadap perubahan hormon, stromal, dan vaskular dengan tujuan agar uterus siap saat terjadi pertumbuhan embrio pada kehamilan. Rangsangan estrogen berhubungan dengan pertumbuhan dan proliferasi endometrium.

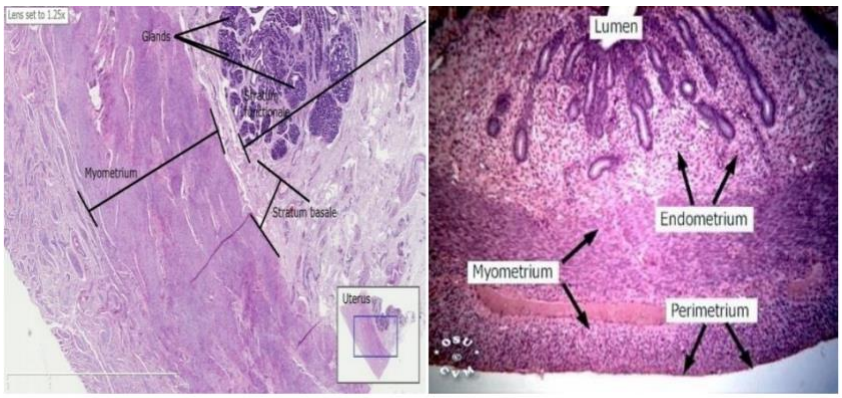

Gambar 2.2. Lapisan uterus (*Human Biology Lab*, 2013)

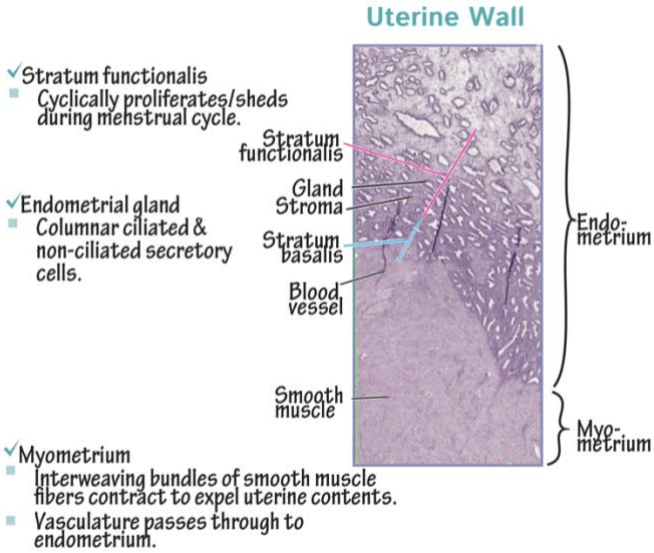

Gambar 3. Histologi uterus

Ligamen-ligamen uterus terdiri dari dua ligamentum teres yaitu ligamentum teres kiri dan ligamentum teres kanan yang terdiri atas jaringan ikat dan otot, serta terdapat pembuluh darah dan ditutupi oleh peritoneum. Ligamen ini berjalan dari sudut atas uterus ke depan dan ke samping melalui anulus inguinalis profundus ke kanalis inguinalis dimana setiap ligamen memiliki panjang sekitar 10-12,5 cm.

Kedudukan uterus dalam tulang panggul ditentukan oleh tonus otot rahim sendiri, tonus ligamentum yang menyangga, tonus otot-otot dasar panggul, ligamentum yang menyangga uterus adalah ligamentum latum, ligamentum rotundum (teres uteri) ligamentum infindibulo pelvikum (suspensorium ovarii) ligamentum kardinale machenrod, ligamentum sacro uterinum dan ligamentum uterinum.

Peritoneum melipat di antara korpus uteri dan kandung kemih di depannya, membentuk kantong utero-vesikular. Belakang uterus terdapat peritoneum yang membungkus korpus dan

servik uterus, melebar ke bawah sampai forniks posterior vagina dan selanjutnya melipat di depan

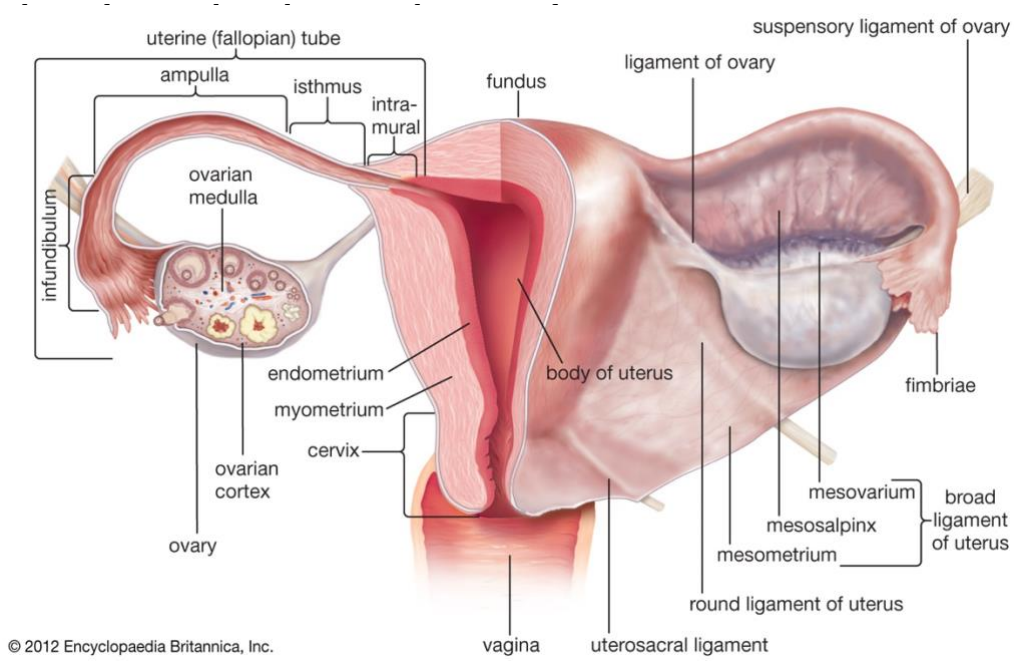

Gambar 4. Sisi Anterior Uterus (EncyclopedBritanica,2010)

FISIOLOGI

Serviks merupakan bagian bawah dari uterus, serviks akan menonjol ke dalam vagina dan memiliki lubang sempit ditengahnya yang disebut kanalis servikalis. Fungsi dari kanalis servikalis ialah sebagai jalan lahir untuk keluarnya bayi dari uterus karena kanalis ini dapat berdilatasi saat melahirkan serta berfungsi sebagai jalur untuk sperma melintasi uterus agar dapat melakukan pembuahan di tuba fallopii, dibantu dengan sekret yang di produksi oleh kelenjar serviks.

Umumnya sekresi kelenjar serviks uteri adalah encer berair selama fase proliferasi siklus menstruasi. Sekret encer berair ini mempunyai fungsi mempermudah 14 sperma masuk melalui kanalis servikalis untuk masuk ke dalam uterus. Sebaliknya selama fase luteal, siklus menstruasi dan kehamilan, sekresi kelenjar serviks menjadi kental dan akan membentuk sumbatan mukus di kanalis servikalis uteri yang bertujuan untuk menghambat jalan sperma ataupun mikroorganisme yang berasal dari vagina ke dalam uterus.

Jika terjadi fertilisasi, uterus mengalami perubahan yang nantinya mempengaruhi fisiologi hampir seluruh sistem dalam tubuh seperti pernapasan, kardiovaskular, dan pencernaan. Volume uterus bisa membesar hingga 1000 kali, dan beratnya lebih dari 20 kali pada masa

kehamilan. Pertumbuhan ukuran volume dan berat ini merupakan hasil dari hiperplasia dan hipertropi (Maruyama, et al., 2012).

Regulasi aktivitas uterus selama masa kehamilan terbagi menjadi 4 fase :

1. **Fase 0**, yaitu masa dimana terjadi aktivitas inhibitor yang menyebabkan uterus tidak berkontraksi. Inhibitor yang bekerja di antaranya progesteron, prostacyclin, relaxin, parathyroid hormonerelated peptide Nitric Oxide, kalsitonin, adrenomedullin, dan peptida intestinal vasoaktif.
2. **Fase 1** atau masa aktivasi myometrium dimana uterus mulai aktif berkontraksi karena pengaruh dari uterotropin seperti estrogen. Fase ini ditandai dengan menigkatnya ekspresi dari serangkaian reseptor kontraksi seperti reseptor oksitosin dan prostaglandin, aktivasi beberapa ion tertentu, dan peningkatan gap junction. Adanya peningkatan gap junction adalah untuk pembentukan kontraksi yang terkoordinasi. 8
3. **Fase 2** atau fase stimulatorik, yaitu kelanjutan dari fase 1. Kontraksi secara ritmis terjadi hingga menjelang partus. Hal ini diperantarai oleh agonis uterotonik seperti prostaglandin dan oksitosin.
4. **Fase 3** atau fase involusi. Pada fase ini terjadi involusi uterus setelah terjadi partus. Mekanisme ini paling dipengaruhi oleh oksitosin (Safdar, et al., 2013).

KELAINAN PADA UTERUS

Pada uterus dapat terjadi kelainan atau abnormalitas yang bisa menyebabkan tumor jinak maupun tumor ganas atau biasa di sebut kanker rahim dimana kanker yang terjadi didalam rongga Rahim atau uterus dan kanker serviksdimana kanker yang terjadi pada sel-sel yang ada di leher rahim atau uterus.

Tumor jinak pada uterus :

a) Tumor ektoserviksa
b) Tumor endometriuma
c) Miometrium Neoplasma
d) Adenomiosis
e) Hemangioma

Pencegahan untuk kanker rahim :

1) Jauhi rokok

2) Biasakan membersihkan vagina dengan baik

3) Tidak menaburi vagina dengan bedak tabur meskipunvagina terasa gatal dan basah

4) Tidak berganti-ganti pasangan seksual

5) Memperhatikan penggunaan estrogen

Pencegahan untuk kanker serviks :

1) Menghindari faktor penyebab kanker antara lain hubungan seks pada usia muda, pernikahan pada usia muda, dan berganti-ganti pasangan seks.

2) Pemeriksaan Pap smear untuk mendeteksi dini kanker serviks.

3) Pilih kontrasepsi dengan metode barrier.

4) Memperbanyak makan sayur dan buah segar.

5) Vaksin pencegah infeksi HPV tipe 16 dan 18 yang menjadi penyebab kanker serviks.

SUMBER

Modul Praktikum Ginekologi. (2018). Surakarta. Retrieved from https://sarjanaterapankebidanan.fk.uns.ac.id/wp-content/uploads/2020/01/GINEKOLOGI.pdf

Bab II Tinjauan Pustaka, 5-52. Jakarta Timur. Retrieved from http://repository.uki.ac.id/2596/3/BABII.pdf

Sinta. Bab II Tinjauan Pustaka. Retrieved from https://sinta.unud.ac.id/uploads/dokumen_dir/8672fa30cd8be71306cea9a9e05203e5.pdf

Liyanda. N. J. (2010). Semarang. Retrieved from http://eprints.undip.ac.id/55473/3/Nabella_Jalinza_Liyanda_22010113120007_BAB_2.pdf

Bab II Tinjauan Pustaka, 5-32. Semarang. Retrieved from http://digilib.unimus.ac.id/files/disk1/109/jtptunimus-gdl-nurhendif-5401-2-babii.pdf

Bab II Tinjauan Pustaka, 5-27. Malang. Retrieved from http://eprints.umm.ac.id/41369/3/jiptummpp-gdl-arifatulja-46886-3-bab2.pdf