# Tugas Lab Patologi Anatomi Blok RPS

# "Tuba Fallopi, Tempat Pertemuan Sel Telur dan Sel Sperma"

Disusun oleh: Handro Steve Natanael (1810211025)

Salah satu organ penting dalam saluran reproduksi wanita adalah tuba fallopi. Tuba fallopi merupakan suatu bagian dari sistem reproduksi wanita berupa suatu saluran yang berperan dalam proses menstruasi dan pembuahan. Saluran ini berfungsi sebagai tempat berjalannya sel telur dari ovarium menuju rahim saat ovulasi dan akan bertemu dengan sel sperma sehingga terjadi pembuahan. Dengan demikian, jika terjadi gangguan atau sumbatan pada tuba fallopi, maka pertemuan antara sel telur dan sel sperma tersebut dapat terhambat. Selain itu, kondisi sumbatan pada saluran ini pun bisa menjadi suatu risiko kehamilan di luar kandungan yang disebut kehamilan ektopik. (Adrian, 2019).

Tuba fallopi atau bisa disebut juga oviduk adalah suatu saluran sempit yang terletak di rongga perut wanita. Jika digambarkan, tuba fallopi berbentuk seperti tanduk yang terhubung dengan rahim. Salah satu fungsi dari tuba fallopi adalah sebagai tempat pertemuan sel sperma dan sel telur yang kemudian akan membentuk zigot. Setelah itu, zigot akan membentuk embrio dan akan dibawa melalui saluran tuba menuju rahim. Oleh karena itu, jika saluran tuba fallopi tidak berfungsi dengan baik, maka kesuburan seorang wanita dapat menurun dan menyulitkan suatu pasangan mendapatkan keturunannya (Milenia & Puteri, 2021).

Untuk mengenal lebih lanjut tentang tuba fallopi, selanjutnya akan dipaparkan mengenai sisi sains dari tuba fallopi.

## 1. Embriologi

Embriologi merupakan suatu ilmu yang mempelajari tentang bagaimana suatu organ maupun sistem organ terbentuk selama proses kehamilan. Selama proses perkembangan janin, saluran reproduksi wanita mulai terbentuk pada minggu keempat (Sadler, 2012). Penentuan jenis kelamin bergantung pada kombinasi kromosom-kromosom seks. Pria memiliki satu kromosom X dan satu kromosom Y, sedangkan wanita memiliki dua

kromosom X. Hal ini akan mempengaruhi perkembangan saluran reproduksi menjadi laki-laki atau perempuan.

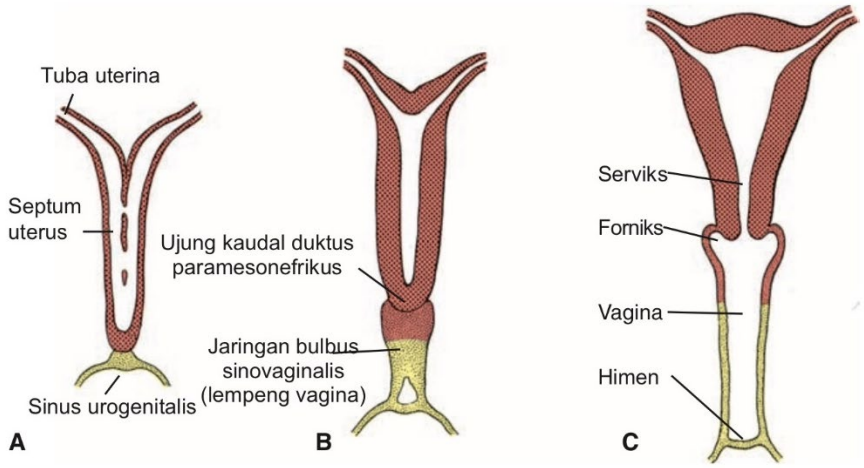


**Gambar 1. Pembentukan Saluran Reproduksi Wanita (Sadler, 2012)**

Karena wanita secara genetik tidak memiliki gen SRY (*sex determining region Y)* dan tidak menghasilkan TDF testis-determining factor), sel-sel gonad wanita tidak pernah menerima sinyal untuk membentuk testis hingga minggu ke-9 dan otomatis terbentuklah ovarium. Karena tidak terbentuk testis pada wanita, maka testoteron dan *Mullerian-inhibiting factor* pun tidak dihasilkan. Hal ini menyebabkan terjadinya degenerasi atau hilangnya duktus wolffii dan terjadi perkembangan duktus mulleri yang akan menjadi saluran reproduksi wanita, termasuk tuba fallopi (Sherwood, 2013).

## 2. Anatomi

Setelah mengetahui bagaimana tuba fallopi terbentuk, selanjutnya akan dibahas tentang anatomi atau struktur dari tuba fallopi. Tuba fallopi adalah saluran dengan panjang sekitar 10-13 cm dengan diameter sekitar 1 cm yang menghubungkan antara indung telur (ovarium) dengan rahim (uterus) (Adrian, 2019). Tuba fallopi atau salpinx dari lateral ke medial dibagi menjadi infundibulum, ampulla, dan isthmus tubae uterinae, serta pars uterina. Ostium abdominale tubae uterinae yang dikelilingi oleh fimbriae pada infundibulum membuka ke rongga peritoneum, sedangkan ostium uterinum tubae pada

pars uterinae membuka ke arah lumen uterus (Schunke et al, 2013) Tuba fallopi terletak di rongga perut wanita dan memiliki serangkaian struktur anatomi. Struktur tuba fallopi terdiri dari 4 bagian, yaitu (Milenia, & Puteri, 2021):

a. Fimbriae, yaitu proyeksi bersilitas seperti jari yang berfungsi menangkap sel telur dari permukaan ovarium.
b. Infundibulum, yaitu lubang berbentuk corong yang terletak di dekat ovarium sebagai tempat melekatnya fimbriae.
c. Ampula, yaitu bagian terluas dari tuba fallopi sekaligus tempat terjadinya pembuahan.
d. Isthmus, bagian sempit dari tuba fallopi yang menghubungkan ampula dengan rongga rahim.

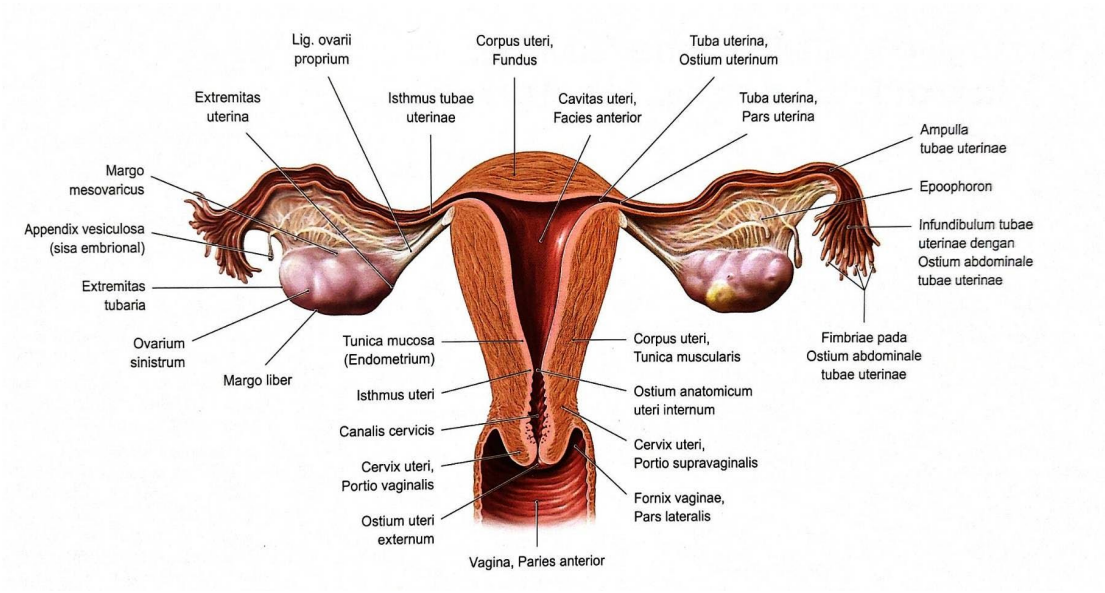


**Gambar 2. Anatomi Sistem Reproduksi Wanita (Schunke, 2013)**

## 3. Histologi

Histologi merupakan suatu ilmu yang mempelajari struktur suatu organ secara mikroskopik. Jadi, pembahasan selanjutnya adalah terkait dengan struktur seluler dari tuba fallopi. Terdapat 3 lapisan yang dimiliki oleh tuba fallopi, yaitu (Schunke, 2013):

a. Tunica mucosa, yaitu lapisan paling dalam dari tuba fallopi. Lapisan ini memiliki lipatan-lipatan yang luar biasa banyaknya dan mengisi penuh lumennya. Lipatan-

lipatan ini memiliki arti yang besar untuk transportasi zigot menuju uterus. Perlengketan yang mungkin terjadi pada lipatan-lipatan mukosa ini dapat terjadi karena peradangan sehingga mengganggu transportasi zigot atau bahkan tidak memungkinkan transportasi itu.

b. Tunica muscularis, yaitu lapisan yang terdiri dari otot-otot polos. Lapisan ini terletak diluar tunica mukosa dan terdiri dari beberapa lapisan tipis. Otot yang ada pada lapisan ini bekerja untuk motilitas atau pergerakan secara otomatis pada tuba (meraba ovarium untuk mencari folikel yang siap pecah) dan transportasi zigot.
c. Tunika serosa tubae, yaitu lapisan terluar dari lapisan tuba fallopi. Lapisan ini terdiri dari pembuluh darah dan saraf untuk menyokong kehidupan sel-sel di tuba fallopi.

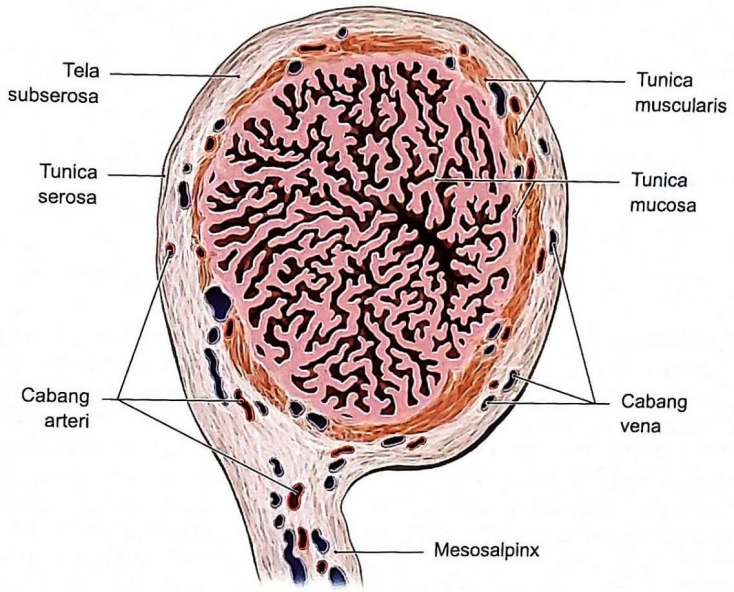


**Gambar 3. Penampang Melintang Tuba Uterina/Salpinx (Schunke, 2013)**

Mukosa Tuba terdiri atas epitel selapis silindris di lamina propria jaringan ikat longgar. Epitelnya mengandung dua jenis sel yang penting secara fungsional, yaitu sel bersilia, berperan dalam gerakan untuk membersihkan cairan menuju rahim dan sel peg sekretoris yang memiliki ujung apikal yang menonjol ke dalam lumen dan dapat mengeluarkan glikoprotein dari flim lender nutrisi yang mencakup epitel. Dengan rangsangan hormon estrogen, silia memanjang dan kedua tipe sel mengalami hipertrofi

selama fase pertumbuhan folikel siklus ovarium dan mengalami atrofi dengan kehilangan silia salaam fase luteal lanjut (Mescher, 2013).

**4. Fisiologi**

Selanjutnya, mari kita pelajari lebih lanjut mengenai fungsi dan cara kerja dari tuba fallopi. Seperti dibahas sebelumnya, proses fertilisasi terjadi di tuba fallopi, tepatnya di bagian ampula, yaitu sepertiga proksimal dari tuba fallopi. Oleh karena itu, baik ovum maupun sperma harus diangkut dari tempat produksi mereka di gonad ke ampula. Setelah diproduksi dari ovarium, ovum dilepaskan ke rongga abdomen pada saat ovulasi. Dalam keadaan normal, ovum segera diambil oleh oviduktus. Ujung oviduktus yang melebar menjulur membungkus ovarium dan mengandung fimbriae, tonjolan mirip jari-jari yang berkontraksi dengan gerakan menyapu untuk menuntun ovum yang baru dibebaskan ke dalam oviduktus. Selain itu, fimbriae dilapisi oleh silian yang ikut menjamin aliran ovum ke dalam oviduktus. Di dalam tuba fallopi, ovum cepat didorong oleh gerakan kontraksi peristaltic dan efek silia pada ampula (Sherwood, 2013).

Selain transpor ovum, terjadi juga transpor sperma ke oviduktus. Setelah diendapkan di vagina saat ejakulasi, sperma harus berjalan melewati kanalis servikalis, lalu uterus, dan kemudian hingga ke sepertiga atas oviduktus. Sperma pertama tiba di oviduktus setengah jam setelah ejakulasi. Meskipun sel sperma dapat bergerak melalui kontraksi dari flagelnya, 30 menit adalah waktu yang terlalu singkat bagi mobilitas sperma sendiri untuk membawa diri mereka sendiri ke tempat pembuahan. Untuk menempuh perjalanan jauh ini, sperma memerlukan bantuan saluran reproduksi wanita. Saat sperma sudah masuk ke uterus, kontraksi myometrium dapat mengaduk sperma dan dengan cepat menyebabkan sperma tersebar ke seluruh rongga uterus. Ketika mencapai oviduktus sperma terdorong ke tempat pembuahan di ujung atas oviduktus oleh kontraksi otot polos oviduktus yang mengarah ke atas. Kontraksi miometrium dan oviduktus yang mempermudah transpor sperma ini diinduksi oleh kadar estrogen yang tinggi tepat sebelum ovulasi, yang dibantu oleh prostaglandin semen (Sherwood, 2013).

Setelah sel telur dan sel sperma bertemu di ampula tuba fallopi, terjadilah proses fertilisasi yang akan membentuk zigot. Zigot ini kemudian akan berkembang dengan

melakukan pembelahan dan kemudian menjadi morula. Setelah itu, terjadi pembelahan secara terus menerus dan terbentuklah blastokista. Pembelahan zigot tersebut sampai terbentuk morula terjadi di tuba falopii. Jadi selain tempat pertemuan sel sperma dan sel telur, tuba fallopi juga berperan sebagai tempat perkembangan zigot. Setelah menjadi blastokista, sel ini akan menempel di lapisan endometrium rahim (uterus). Proses ini disebut implantasi. Tahap selanjutnya dari proses ini adalah perkembangan janin dalam rahim yang disebut sebagai kehamilan (Sherwood, 2013).

Setelah mengetahui tuba fallopi dari sisi sains, maka tentu saja tuba fallopi merupakan salah satu organ yang sangat penting untuk terjadinya kehamilan. Oleh karena itu, perlu dijaga kesehatan saluran reproduksi wanita, termasuk tuba fallopi karena terdapat berbagai permasalahan yang mungkin terjadi. Masalah yang paling sering terjadi adalah sumbatan pada tuba fallopi. Sumbatan ini bisa disebabkan karena berbagai hal, diantaranya adalah (Milenia & Puteri, 2021):

a. Penyakit radang panggul: penyakit ini dapat menyebabkan jaringan parut atau hidrosalping
b. Endometriosis: jaringan endometrium dapat menumpuk di tuba fallopi dan menyebabkan penyumbatan. Jaringan endometrium di luar organ lain juga dapat menghalangi saluran tuba.
c. Infeksi Menular Seksual (IMS): klamidiasis dan gonore dapat menyebabkan jaringan parut dan menyebabkan penyakit radang panggul.
d. Kehamilan ektopik: kondisi ini bisa melukai saluran tuba.
e. Fibroid: pertumbuhan fibroid dapat menghalangi tuba fallopi, terutama di tempat yang menempel di rahim.
f. Operasi perut sebelumnya: terutama pada tuba fallopi itu sendiri, dapat menyebabkan perlengketan panggul yang menyumbat tuba.

Ada beberapa gejala yang menandakan fungsi tuba fallopi terganggu yang biasanya dialami wanita. Gejala-gejala ini bisa digunakan bagi wanita sebagai indikator untuk

mengetahui kemungkinan adanya penyakit yang terjadi pada tuba fallopi, diantaranya adalah (Nugraha, 2021):

a. Rasa sakit atau nyeri di perut bawah atau seluruh sisi perut.
b. Merasakan sakit saat berhubungan seksual atau buang air kecil.
c. Sakit yang disertai dengan demam.
d. Perut semakin nyeri ketika menstruasi.
e. Keputihan yang terlihat aneh dan sangat berbau.

# DAFTAR PUSTAKA


Adrian, K. (2019, Oktober 11). Kenali Lebih Jauh Seputar Tuba Fallopi. *Alodokter.* Retrieved from https://www.alodokter.com/kaitan-tuba-falopi-tersumbat-dan-kemandulan-serta-pengobatannya

Mescher, A. L. 2013. *Junqueira's Basic Histology Text & Atlas*. New York: McGrawHill Education

Milenia, D. & Puteri, A. (2021, April 21). Hendak Program Hamil? Ketahui Fakta Tentang Tuba Fallopi Berikut Ini, Moms!. *Orami*. Retrieved from https://www.orami.co.id/magazine/fakta-tentang-tuba-falopi/

Nugraha, J. (2021, April 28). Mengenal Fungsi Tuba Fallopi dan Penjelasannya, Perlu Diketahui. *Merdeka*. Retrieved from https://www.merdeka.com/jateng/mengenal-fungsi-tuba-fallopi-dan-penjelasannya-perlu-diketahui-kln.html?page=4

Sadler, T. W. 2012. *Langman's Medical Embryology 12th edition*. Jakarta: Perpustakaan Nasional: Katalog Dalam Terbitan (KDT)

Schunke, M., Schulte, E., & Schumacher, U. 2013. *Prometheus Atlas Anatomi Manusia Organ Dalam Edisi* 3. Jakarta: Penerbit Buku Kedokteran EGC

Sherwood, L. 2013. *Fisiologi Manusia dari Sel ke Sistem Edisi 8*. Jakarta: Penerbit Buku Kedokteran EGC