Nama : Baina Safira
NRP : 1610211071

Kehamilan Ektopik Terganggu (KET)

Definisi
Kehamilan ektopik adalah kehamilan abnormal yang terjadi di luar rongga rahim, janin tidak dapat bertahan hidup dan sering tidak berkembang sama sekali. kehamilan ektopik sering juga disebut ectopic pregnancy atau ectopic gestation atau eccecyesis

kehamilan ektopik yaitu kehamilan denhan implantasi terjadi di luar ronhga uterus, pada kehamilan ektopik telur yang sudah dibuahi berimplantasi dan tumbuh ditempat yang tidak semestinya. kehamilan ektopik paling sering terjadi pada tuba falopi (98%), walaupun demikian kehamilan ektopik juga dapat terjadi di ovarium (indung telur), rongga abdomen (perut), atau terjadi pada serviks (leher rahim)

Berdasarkan implantasi hasil konsepsi pada tuba,terdapat kehamilan :

- Kehamilan pars interstisialis tuba
- Kehamilan pars ismika tuba
- Kehamilan pars ampularis tuba
- Kehamilan infundibulum tuba

Kehamilan di luar tuba :

- Kehamilan ovarial
- Kehamilan intraligamenter
- Kehamilan servikal
- Kehamilan abdominal yang bisa primer atau skunder

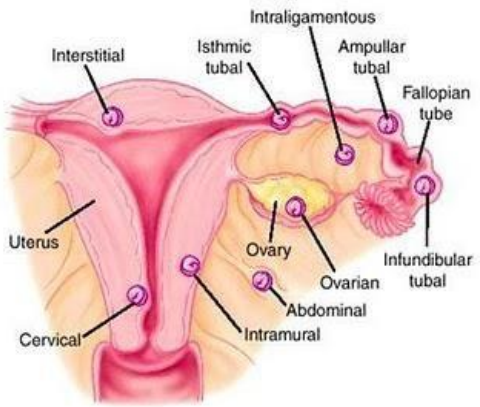

Klasifikasi

Tempat implantasi paling sering adalah ampula, kemudia istmus, fimbriae, kornu serta uterus interstitialis, sedangkan kehamilan non ektopik non-tuba sangat jarang terjadi, tapi dapat terjadi pada abdomen, ovarium atau serviks

Beberapa klasifikasi kehamilan ektopik adalah :

1. kehamilan interstisial (kornual) : kehamilan yang implantasi embrionya di tuba falopi, gejala yang lam dans ulit di diagnosis dan lesi menyebabkan perdarahan masif ketika terjadi ruptur, biasanya kehamilan usia 6-10minggu akan terganggu.
2. kehamilan ovarium : kehamilan yang sering dikaitkan dengan perdarahan dalam jumlah banyak dan pasien sering mengalami ruptur kista korpus luteum secara klinis, pecahnya kehamilan ovarium, torsi, dan endometriosis
3. kehamilan serviks : kehamilan dengan nidasi di kanalis servikalis, dinding serviks menjadi tipi dan membesar namu kehamilan di servikalis jarang dijumpai, tanda dari kehamilan yaitu kehamilan terganggu, perdarahanm tanpa nyeri, abortus spontan.
4. kehamilan abdomen : kehamilan ini terbagi menjadi primer dan sekunder, kehamilan abdominal primer yaitu implantasi sesudah dibuahi, langsung pada peritonium/kavum abdominal dan kehamilan abdominal sekunder yaitu embrio masih hidup dari tempat primer

Etiologi

Dimana suatu kehamilan dimulai dengan pembuahan dibagian ampula tuba dan dalam perjalanan ke uterus mengalami hambatan sehingga pada saat nidasi masih dituba :

1. Hal-hal yang mempersulit telur masuk kedalam cavum uteri :

- Salpingitis chronica
- Kelainan congenital tuba
- Tumor-tumor yang menekan pada tuba
- Perlengketan tuba dengan alat-alat disekitarnya
- Migratio externa yaitu perjalanan telur panjang dan lama, hingga sudah terbentuk trofoblast sebelum ada dalam cavum uteri

2. Tuba yang panjang seperti pada hypoplasia uteri
3. Hal-hal yang memudahkan terjadinya nidasi

Patologi

Proses implantasi ovum yang dibuahi, yang terjadi dituba pada dasarnya sama dengan halnya dikavum uteri.Telur dituba bernidasi secara kolumner atau interkolumner.Pertama telur berimplantasi pada ujung atau sisi jonjot endosalping. Perkembangan telur dibatasi oleh kurangnya vaskularisasi dan biasa nya telur mati secara dini dan kemudian diresorbsi. Pada nidasi secara interkolumner telur bernidasi antara dua jonjot endosalping. Setelah tempat nidasi tertutup,maka telur dipisahkan dari lumen tuba oleh lapisan jaringan yang menyerupai desidua yang dinamakan pseudokapsularis. Akibat pembentukan desidua dituba tidak sempurna malah tidak tampak, dengan mudah villi korialis menembus endosalping dan masuk kedalam lapisan otot tuba dengan merusak jaringan dan pembuluh darah. Selanjutnya perkembangan janin bergantung pada beberapa faktor seperti tempat implantasi , tebal dinding tuba, dan banyaknya perdarahan yang terjadi oleh inflasitrovoblas. Akibat pengaruh hormon estrogen dan progesteron dari korpus luteum graviditatis dan trofoblas uterus membesar dan lembek, endometrium berubah menjadi desidua. Dapat ditemukan pula perubahan pada indometrium yang disebut fenomena Arias-Stella. Sel epitel membesar dengan intinya hipertrofik, hiperkromatik, lobuler, dan bentuk tak teratur. Sitoplasma sel dapat berlubang atau berbusa, kadang ditemukan mitosis. Setelah janin mati, desidua dalam uterus mengalami degenerasi kemudian dikeluarkan berkeping, kadang dilepas secara utuh.

Faktor Risiko

1. Penyakit radang panggul : menyebabkan perlekatan di dalam saluran tuba, gangguan pergerakan sel rambut sillia yang dapat terjadi karena infeksi kuman TBC, klamidia, gonorea.
2. Merokok : kehamilan ektopik meningkat sebesar 1,6 - 3,5 kali dibandingkan wanita yang tidak merokok yang bisa disebabkan karena merokok menyebabkan oenundaan masa ovulasi, gangguan pergerakan sel rambut slia di saluran tuba, dan penurunan kekebalan tubuh
3. Penggunaan alat kontrasepsi dalam rahim (IUD) : kehamilan ektopik meningkat apabila ketika hamil, masih menggunakan kontrasepsi spiral (3 -4 %)
4. Kehamilan ektopik sebelumnya

Gejala Klinis

Gejala yang muncul pada kehamilan ektopik terganggu tergantung lokasi dari implantasi. Dengan adanya implantasi dapat meningkatkan vaskularisasi di tempat tersebut dan berpotensial menimbulkan ruptur organ, terjadi perdarahan masif, infertilitas, dan kematian. Hal ini dapat mengakibatkan meningkatnya angka mortalitas dan morbiditas Ibu jika tidak mendapatkan penanganan secara tepat dan cepat

Insiden kehamilan ektopik terganggu semakin meningkat pada semua wanita terutama pada mereka yang berumur lebih dari 30 tahun. Selain itu, adanya kecenderungan pada kalangan wanita untuk menunda kehamilan sampai usia yang cukup lanjut menyebabkan angka kejadiannya semakin berlipat ganda

| Kehamilan ektopik intak | Kehamilan ektopik dengan rupture |
|---|---|
| ○ Amenore<br>○ Rasa tidak nyaman di abdomen<br>○ Perdarahan pervaginam<br>Pemeriksaan vaginal :<br>○ Nyeri gerak serviks<br>○ Adneksa tegang atau teraba massa<br>○ Massa adneksa terasa nyeri saat palpasi<br>○ Tanda perdarahan intra abdominal negatif<br>○ Kesimpulan diagnosis sulit | Terdapat trias rupture kehamilan ektopik :<br>○ Amenore<br>○ Nyeri abdomen mendadak<br>○ Terdapat perdarahan<br>Perdarahan pervaginam akibat :<br>○ Deskuamasi endometrium<br>○ Aliran darah melalui tuba fallopi<br>○ Tanda perdarahan intraabdominal positif<br>○ Tanda cairan intraabdomen<br>○ Palpasi abdomen nyeri akibat iritasi peritoneum<br>- Pemeriksaan dalam :<br>○ Terdapat nyeri goyang serviks<br>○ Kavum douglasi menonjol dan nyeri<br>○ Perdarahan pervaginam<br>- Konfirmasi diagnosis :<br>○ Kuldosintesis akan terdapat darah |

Makroskopik

Rongga tuba melebar, berisi darah dan vili korialis dan sel trofoblas

Mikroskopik

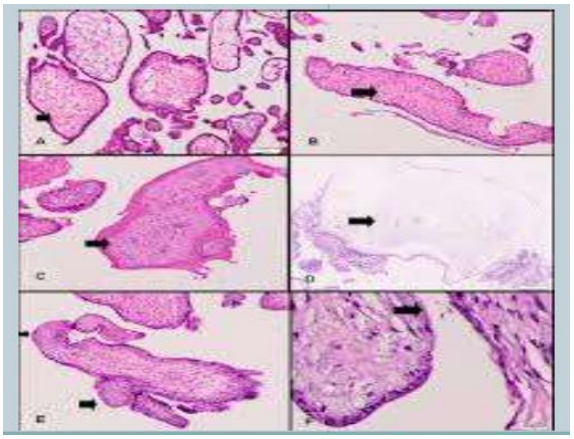

Tuba membesar terisi janin yang tumbuh, kebanyakan lokasi pada istmus atau fimbrae

Pemeriksaan Diagnostik

- Pemeriksaan panggul untuk mengkonfirmasi ukuran rahim dalam masa kehamilan dan merasakan perut yang keras
- Pemeriksaan darah untuk mengecek hormon ß-hCG. Pemeriksaan ini diulangi 2 hari kemudian. Pada kehamilan muda, level hormon ini meningkat sebanyak 2 kali setiap 2 hari. Kadar hormon yang rendah menunjukkan adanya suatu masalah seperti kehamilan ektopik. Rendahnya tingkat progesteron juga dapat menunjukkan bahwa kehamilan tidak normal.
- Pemeriksaan ultrosonografi (USG). Pemeriksaan ini dapat menggambarkan isi dari rahim seorang wanita. Pemeriksaan USG dapat melihat dimana lokasi kehamilan seseorang, baik di rahim, saluran tuba, indung telur, maupun di tempat lain
- Culdocentesis, yang merupakan prosedur yang melibatkan memasukkan jarum ke dalam ruang di bagian paling atas dari vagina, di belakang uterus dan di depan rektum. Adanya darah di daerah ini mungkin mengindikasikan perdarahan dari tabung tuba pecah.

Penatalaksanaan

Penanganan awal kehamilan ektopik :

1. Segera lakukan uji silang darah dan laparatomi. Jangan menunggu darah sebelum melakukan pembedahan.
2. Jika tidak ada fasilitas, segera rujuk ke fasilitas lebih lengkap dan lakukan penilaian awal.
3. Pada laparatomi, eksplorasi kedua ovarium dan tuba Fallopii :

- Kerusakan tuba yang berat : lakukan salpingektomi (hasil konsepsi dan tuba keduanya dikeluarkan). Ini merupakan terapi pilihan pada sebagian besar kasus.
- Kerusakan tuba yang kecil : lakukan salpingostomi (hasil konsepsi dikeluarkan dan tuba dipertahankan). Ini dilakukan dengan mempertimbangkan konservasi kesuburan karena resiko kehamilan ektopik berikutnya cukup tinggi.