Sang Ayu Komang Savithree

1810211040

B1

Mengenal Kistosarkoma Filodes Tumor pada Payudara yang Jinak Namun Dapat Bertumbuh dengan Cepat dan Menjadi Ganas

Kita pasti sudah tidak asing lagi dengan kata tumor, mendengar kata tumor yang terbesit dikepala kita pasti pembengkakan atau tumbuhnya “daging” yang tidak wajar. Tapi apa sih sebenarnya tumor itu? tumor dalam bahasa latin artinya adalah pembengkakan atau dapat dikatakan suatu kelompok sel yang terbentuk dari proses pembelahan yang tidak wajar atau berlebihan.

Tumor payudara merupakan suatu terror yang sangat ditakuti oleh semua orang terutama kaum wanita. Dari sekian banyak jenis tumor pada payudara, apakah anda pernah mendengar Kistosarkoma filodes atau tumor filodes? Pasti jarang mendengarnya bukan, untuk itu kita sekarang akan membahas mengenai salah satu tumor payudara yang cukup langka pada Wanita yaitu tumor filodes atau kistosarkoma filodes.

Sebelum lebih jauh, sebenarnya apasih kistosarkoma filodes itu?

Kistosarkoma filodes atau yang biasa disebut tumor filades adalah tumor jaringan fibroepitel payudara yang jarang ditemukan atau langka. Penamaan sarcoma sebenarnya kurang tepat karena tumor ini tidak semuanya ganas. Kata filodes berasal dari bahasa Yunani yang artinya daun, karena dalam pemeriksaan mikroskopis akan memberikan gambaran menyerupai daun (*leaf-like)*(Quzwain, 2015).

Kejadian tumor filades dikatakan langka karena total kejadian kurang dari 0.3-1% dari kejadian kanker payudara. Meskipun langka, tumor ini dapat bertumbuh cepat sehingga perlu diwaspadai.

Siapa saja sih yang berisiko terkena kistosarkoma filodes?

Siapa saja yang memiliki payudara, memiliki risiko terkena kistosarkoma filodes,namun tumor ini sering pada wanita berusia diantara 40 dan 60 tahun kejadian meningkat pada usia 45 tahun atau sebelum menopause. Kejadian tumor ini meningkat pada negara-negara asia.

Nama sarcoma identik dengan tumor ganas, lalu apakah tumor ini ganas?

Tumor kistosarcoma ini ada yang bersifat jinak dan bersifat ganas sehingga seperti yang sudah dijelskan diatas, penamaan sarcoma sebenarnya sedikit kurang tepat. Tumor ini bersifat jinak, walaupun bersifat jinak, tumor ini dapat tumbuh dengan cepat menginvasi secara local dan berubah menjadi ganas.

Apasaja penyebab dari tumor ini?

Penyebab atau etiologi dari tumor ini sampai sekarang masih belum jelas, namun ada penelitian yang mengatakan tumor ini berasal dari jaringan stroma periductal payudara dan bersifat bifasik karena tersusun dari sel stroma neoplastic dan kelenjar yang dilapisi epitel.

Gelaja apasaja yang mungkin muncul pada kistosarcoma filodes?

Pada kejadian kistosarkoma gejala yang sering muncul adalah adanya benjolan yang teraba, tidak nyeri, unilateral, dan tunggal. Tumor ini tiba-tiba muncul dan dapat bertumbuh dengan cepat. Jika tidak ditangani dengan baik maka dapat terjadi luka borok kulit akibat jaringan yang iskemik atau kekurangan oksigen. Jika terdapat ulserasi maka mengindikasikan nekrosis jaringan akibat penekanan tumor yang besar.

Bagaimana cara mengetahui kistosarcoma filodes?

Tumor ini memiliki karakteristik sebagai berikut :

- Benjolan lunak
- Mirip fibroadenoma
- Berukuran besar (>2-3 cm)
- Mengilat dengan permukaan seperti teregang disertai pelebaran vena pada permukaan kulit.

Sumber : (Azamris, 2014)

Gambar 1. Pasien tumor phylodes kanan varian borderline dengan metastasis paru

Apakah ada klasifikasi dari tumor ini?

Berdasarkan WHO tumor ini dibagi menjadi tiga tipe, yaitu tipe benign, tipe borderline, dan tipe malignant. Pembagian ini berdasarkan dari karakteristik stroma.

1. Tipe benign

   Pada tipe ini tidak terdapat *stromal overgrowth*

2. Tipe borderline

   Tipe ini merupakan keadaan yang berada diantara benign dan malignant.

3. Tipe malignant

   Pada tipe ini terdapat proliferasi stroma yang berlebihan, terdapay infiltrative dengan gambaran atypia dan pleomorfisme, disertai dengan area nekrosis.

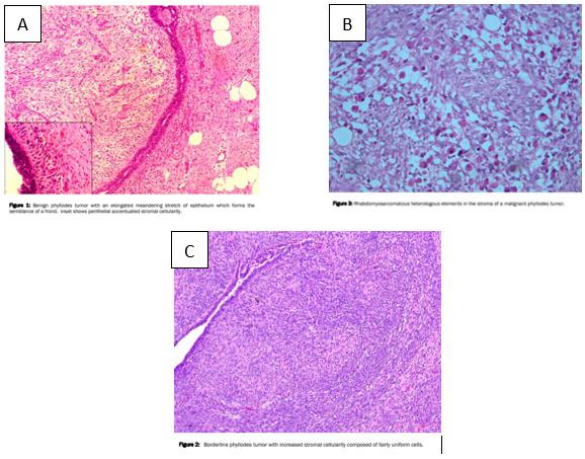

Sumber : (Jara-Lazaro and Tan, 2009)

Gambar 2. A. Tipe Benign, B. Tipe Malignant, C. Tipe Borderline

Reference	Benign	Borderline	Malignant
Pietruszka and Barnes	0-2 mitoses / 10 HPF Predominantly pushing borders 1+stromal atypia/+ occasional 2+ atypia	3-5 mitoses /10 HPF 2+ atypia Pushing or infiltrative margins	>5 mitoses/10 HPF Predominantly infiltrating margins 3+ atypia, + occasional 2+ atypia
WHO	Modest stromalhypercelularity Littke cellular pleomorpism Few, iany mitoses well circumsribed pushing borders Uniform stroma distribution Rare heterologous differentiation	Modest stromal hypercellularity Moderate cellular pleomorphism Intermediate mitoses Intermediate margins Heterogenous stromal expansion rare heterlologous differenetion	Marked stromal hypercellularity Marked cellular pleomor[hism Numerous mitosis (> 10 mitoses/10 HPF) Invasive margins Heterologous differentiation

Sumber **:** (Quzwain, 2015)

Pemeriksaan apa saja yang bisa dilakukan untuk mendiagnosis tumor ini?

Untuk mendiagnosis atau mengetahui secara pasti mengenai tumor ini, dapat dilakukan anamnesis, pemeriksaan fisik dan beberapa pemeriksaan penunjang.

Untuk anamnesis pasien akan datang dengan mengeluhkan adanya benolaj di payudara yang bertambah uk(Jara-Lazaro and Tan, 2009)uran dengan cepat, lunak dan adanya kulit payudara yang mengilap.

Setelah dilakukan anamnesis, maka akan dilakukan pemeriksaan fisik. Pada pemeriksaan fisik dokter akan melakukan dua Teknik yaitu melihat atau inspeksi dan menyentuh atau palpasi. Pada Teknik inspeksi dokter akan melihat adanya benjolan yang tampak dan kulit yang mengilap, terkadang juga dapat ditemukan borok. Setelah dilakukan inspeksi dokter akan menyentuh atau melakukan palpasi yang beguna untuk mengetahui karakteristik dari benjolan tersebut. Benjolan tersebut akan teraba lunak.

Pemeriksaan penunjang yang dapat dilakukan adalah :

1. Mammography

   Pada pemeriksaan mammography dapat ditemukan *non-specific large rounded oval or lobulated* dengan batas yang halus. Gambaran radioulsen dapat ditemukan, terkadang juga terdapat kalsifikasi.

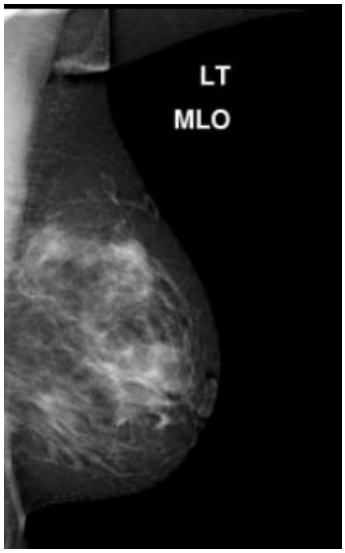

Sumber : Radiopedia

Gambar 3. Gambaran mammography kistosarcoma filodes

2. Ultrasound

Pada pemeriksaan ultrasound akan terlihat massa solid yang tidak homogen. Massa padat ini berisi *single* atau *multiple* seperti kista. Vaskularisasi sering ditemukan.

Sumber : Radiopedia

Gambar 4. Gambaran ultrasound kistosarcoma filodes

3. MRI

   Pemeriksaan MRI berguna untuk melihat stage dari tumor.

Setelah mengetahui apa itu kistosarkoma filodes, bagaimana gejala, klasifikasi, dan juga cara mendiagnosisnya. Sekarang penulis akan memberikan informasi sebenarnya bagaimanasih bentuk dari tumor ini.

Bagaimana gambaran makroskopik dari tumor ini?

Gambaran makroskopik dari tumor ini adalah berbentuk bulat sampai oval, multinodular, tanpa kapsul yang jelas. Untuk ukuran dari tumor ini bervariasi mulai dari 1 cm hingga 40 cm. tumor ini berwarna abu-abu putih dan menonjol dari jaringan payudara sekitar. Tumor ini memiliki bentuk yang padat dengan gambaran celah halus seperti lembaran buku. Tumor ini dapat tumbuh besar dan cepat dengan hemoragik fokal kistik serta nekrosis

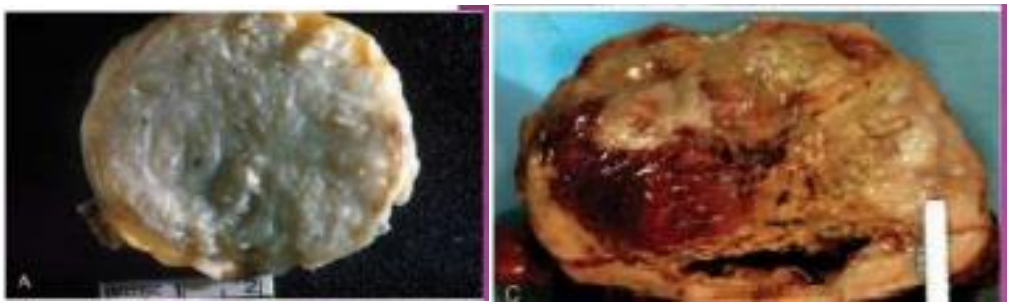

Gambar. 5 Gambaran Makroskopik Tumor Filodes

Bagaimana gambaran mikroskopik dari tumor ini?

Setelah dilakukan biopsy, sampel akan diperiksa menggunakan mikroskop. Untuk gambaran mikroskopik, tumor ini memiliki gambaran histopatologi yang menyerupai fibroadenoma hingga bentuk sarcoma. Gambaran tumor ini berupa campuran stroma dan epitel. Pada gambaran mikroskopik ini terjadi proliferasi baik komponen epithelial dan mesenkimal, proliferasi epitelial pada tumor ini memanjang seperti fibroadenoma, sedangkan proliferasi mesenkimal berupa peningkatan selularitas komponen stroma. Pada gambaran histopatologik dapat ditemukan degenerasi kistik.(Azamris, 2014)

Bagaimana tatalaksana atau penanganan dari tumor ini?

Terapi utama yang dapat dilakukan adalah dengan terapi pembedahan komplet dengan batas adekuat. Eksisi luas pada tumor kecil atau masektomi simple menunjukan hasil yang baik. Jika tumor berukuran besar maka dapat dipertimbangkan masektomi dengan rekontrusksi payudara. (Azamris, 2014)

Terapi menggunakan radioterapi dan kemoterapi adjuvant masih menuai pro dan kontra. Radioterapi adjuvant dapat dimanfaatkan untuk tumor dengan tipe maligna. Terapi dengan bahan kimia atau kemoterapi dapat digunakan namun jarang. Secara umum terapi sistemik tumor filodes tidak berbeda jauh dengan terapi sarcoma. (Azamris, 2014)

DAFTAR PUSTAKA

Azamris (2014) 'Tumor Phyllodes Revisión', *Cdk-212*, 41(1), pp. 40–42.

Jara-Lazaro, A. R. and Tan, P. H. (2009) 'Molecular pathogenesis of progression and recurrence in breast phyllodes tumors', *American Journal of Translational Research*, 1(1), pp. 23–34.

Quzwain, F. (2015) 'Tumorigenesis Tumor Filodes Payudara serta Peranan Estrogen dan Progesteron sebagai Faktor Hormonal', *Jmj*, 3(2), pp. 140–151.

Subhan Iqbal, et all 'Phylodes Tumor' https://radiopaedia.org/articles/phyllodes-tumour diakses pada 17 juni 2021 pukul 19.25