Nama : Elvira Alya Ardiyanti
NRP : 1810211043
Lab : A2
Tugas Hypnowriting Lab Patologi Anatomi

Jangan Disepelekan! Tonjolan di Payudara Bisa Jadi Adenokarsinoma Medularis!

Bagi perempuan, sangat wajar ketika merasa panik ketika mendapatkan ada benjolan di payudaranya. Dan ketika dicari di *google*, waduh, jawabannya bermacam-macam, namun kebanyakan mengarah ke kanker payudara yang memiliki harapan hidup kecil dan terapinya bermacam-macam. Apa kamu salah satunya? Tenang dulu, yuk, simak artikel ini supaya kamu lebih paham tentang tonjolan di payudara!

Menurut Oncol (2020), kasus tonjolan di payudara banyak di wanita usia 50—58 tahun. Namun, tonjolan di payudara tidak selalu mengarah ke kanker, lho! Faktanya, sekitar 90% massa di payudara terdiagnosis sebagai tumor yang jinak dan bukan kanker (Kumar & Prasad, 2019). Penyebab dari tumor di payudara bervariasi, termasuk infeksi, trauma, fibroadenoma, kista, nekrosis lemak, atau payudara fibrokistik (Daly & Puckett, 2021). Tapi bukan berarti adanya tonjolan di payudara bisa disepelekan, karena masih ada kemungkinan itu merupakan tumor yang ganas. Perlu kamu ketahui, di tahun 2020 kanker payudara terdiagnosis di 2,3 juta wanita di dunia (WHO, 2021),. Yang lebih mengejutkan lagi, berdasarkan *American Cancer Society* (2021), seorang wanita memiliki kesempatan 1:8 untuk terjadi kanker payudara.

Apa itu Kanker Payudara?

Kanker payudara adalah kondisi di mana sel di payudara tumbuh tidak terkontrol (CDC, 2020). Dilanjut dalam artikel tersebut, ada banyak tipe dari kanker payudara yang tergantung pada jenis sel yang mengalami pertumbuhan abnormal itu. Tipe paling umum yaitu *invasive ductal carcinoma* yang berasal dari sel “pipa” penyalur ASI (duktus), dan *invasive lobular carcinoma* yang berasal dari sel penghasil ASI (lobulus). Dari sekian banyak subtipe dari penggolongan tadi, ada salah satu tipe dari *invasive ductal carcinoma* yang boleh banget kamu ketahui untuk lebih waspada dengan kondisi payudara kamu, yaitu adenokarsinoma medularis. Dan bagi kamu yang penasaran sama bagian-bagian dari payudara, bisa banget lihat di gambar di bawah ini.

Nama : Elvira Alya Ardiyanti

NRP : 1810211043

Lab : A2

Tugas Hypnowriting Lab Patologi Anatomi

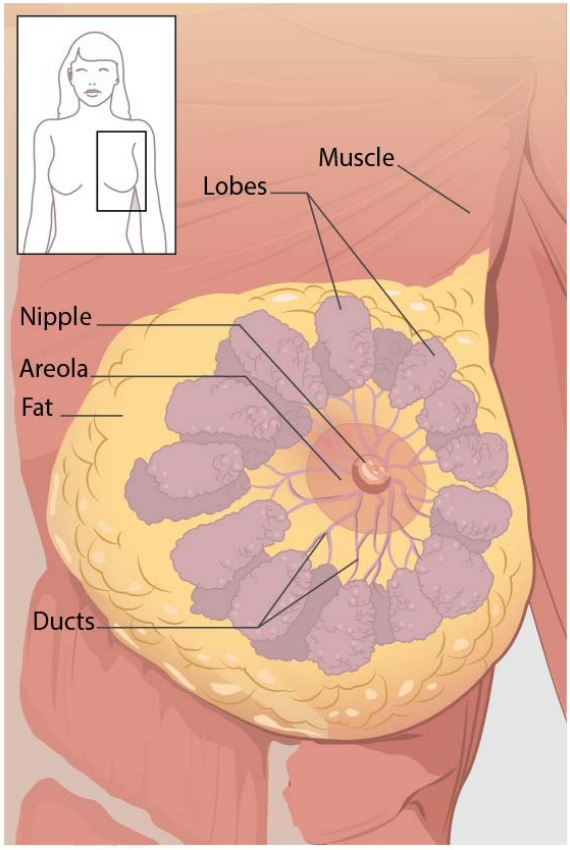

Gambar 1. Anatomi Payudara

Apa itu Adenokarsinoma Medularis?

Sekarang kita masuk ke pembahasan utamanya, yuk, yaitu mengenai adenokarsinoma medularis payudara. Kita kenali terlebih dahulu seberapa sering kanker ini terjadi. Menurut *John Hopkins Medicine*, kanker jenis ini merupakan subtipe dari kanker payudara *invasive ductal carcinoma* yang sangat jarang terjadi, hanya sekitar 5% dari seluruh kanker payudara. Seperti tipe lain dari kanker jenis tersebut, pertumbuhan sel ini dimulai dari sel "pipa" penyalur ASI (duktus) lalu menyebar ke sekitar dari ductusnya. Disebut "medularis" karena warna kasat mata tumor ini warnanya keabu-abuan seperti batang otak atau disebut juga medulla.

Nama : Elvira Alya Ardiyanti

NRP : 1810211043

Lab : A2

Tugas Hypnowriting Lab Patologi Anatomi

Siapa Saja yang Beresiko?

Menurut WHO (2021), faktor-faktor yang meningkatkan resiko terjadinya kanker payudara secara umum yaitu berjenis kelamin perempuan, usia lebih dari 40 tahun, obesitas, konsumsi alkohol, pernah menjalani terapi radiasi sebelumnya, merokok dan penggunaan KB hormonal. Meskipun faktor-faktor tersebut coba dimodifikasi dengan pola hidup sehat, resiko kanker payudara hanya turun sekitar 30%. Hal ini diakibatkan adanya peran genetik yaitu gen seperti perubahan gen BRCA-1 dan riwayat kanker payudara pada keluarga. Selengkapnya mengenai resiko dari kanker payudara ada di tabel berikut (Kumar, 2017).

Tabel 18-5 Faktor Risiko Kanker Payudara

Faktor	Risiko Relatif
Faktor yang telah pasti	
Geografi	Bervariasi pada daerah yang berbeda
Usia	Meningkat setelah usia 30
Riwayat keluarga	
Kanker payudara pada keluarga tingkat pertama	1.2–3.0
Premenopause	3.1
Premenopause dan bilateral	8.5–9.0
Postmenopause	1.5
Postmenopause dan bilateral	4.0–5.4
Riwayat haid	
Usia menarse < 12 tahun	1.3
Usia menopause >55 tahun	1.5–2.0
Kehamilan	
Kelahiran hidup pertama dari usia 25 sampai 29 tahun	1.5
Kelahiran hidup pertama setelah usia 30 tahun	1.9
Kelahiran hidup pertama setelah usia 35 tahun	2.0–3.0
Nulipara	3.0
Penyakit payudara jinak	
Penyakit proliferatif tanpa atipia	1.6
Penyakit proliferatif dengan hiperplasia atipik	>2.0
Karsinoma lobuler *in situ*	6.9–12.0
Faktor lain yang mungkin	
Estrogen eksogen	
Kontrasepsi oral	
Obesitas	
Diet lemak tinggi	
Konsumsi alkohol	
Merokok	

Data dari Bilimoria MM, Morrow M: The women at increased risk for breast cancer: evaluation and management strategies. CA Cancer J Clin 46:263, 1995.

Gambar 2. Faktor Resiko Kanker Payudara

Nama : Elvira Alya Ardiyanti

NRP : 1810211043

Lab : A2

Tugas Hypnowriting Lab Patologi Anatomi

Bagaimana Pencegahannya?

WHO (2021) menganjurkan pengontrolan dari gaya hidup sebagai pencegahan kanker payudara. Hal ini meliputi aktivitas fisik reguler, mengontrol berat badan, menghindari zat-zat seperti alkohol, rokok, penggunaan alat kontrasepsi berkepanjangan, minimalisasi radiasi, dan menyusui lebih lama. Dan hal lain yang tak kalah penting yaitu ketahuilah cara untuk memeriksa payudara sendiri (SADARI) agar tonjolan bisa terdeteksi oleh dokter sejak awal. Caranya yaitu :

Gambar 3. Tata Cara Pemeriksaan Payudara Sendiri (SADARI)

Nama : Elvira Alya Ardiyanti
NRP : 1810211043
Lab : A2
Tugas Hypnowriting Lab Patologi Anatomi

Bagaimana Dokter Mengetahui Diagnosis Kanker ini?

Daly (2021) menjelaskan bahwa pemberian informasi yang lengkap kepada dokter pemeriksa akan memudahkan penegakkan diagnosis kanker ini. Hal ini meliputi gejala seperti tonjolan yang teraba di payudara dan apakah tonjolan tersebut nyeri atau teraba keras (tidak dapat digerakkan). Selanjutnya riwayat menstruasi, penggunaan alat kontrasepsi, riwayat kanker payudara di keluarga, gaya hidup, dan lain-lain juga akan ditanyakan oleh dokter untuk melihat resiko yang dimiliki oleh pasien. Selanjutnya akan dilakukan pemeriksaan fisik yaitu perabaan massa di payudara serta perabaan kelejar getah bening di ketiak atau sekitar payudara. Pengetahuan ini harus diketahui oleh pasien karena dokter harus meminta izin pemeriksaan karena melibatkan daerah yang sensitif. Langkah selanjutnya dapat dilakukan USG untuk menilai tonjolan tersebut sebelum dilakukan pengangkatan.

Dalam penegakkan diagnosisnya, jaringan tumor ini akan diangkat (biopsi) dan di lihat gambaran selnya di bawah mikroskop. Secara kasat mata, kanker ini berwarna keabuan dengan kapsul dan berdiameter sekitar 2—3 cm.Kanker ini terdiri dari lembaran-lembaran sel anaplastik yang besar dengan perbatasan saling mendesak (pushing borders) yang berbatas tegas (Kumar, 2017). WHO (dalam Limaiem, 2020) menetapkan kriteria gambaran di bawah mikroskop sebagai berikut :

1. Sel-sel neoplastik tersusun padat dan gambaran sel berinti banyak (sinsitial) lebih dari 75% di tumor
2. Tidak lagi terdapat unsur glandular (kelenjar/lubular) atau tubular
3. Gambaran sel radang kronis berinti besar (limfosit) yang infiltrasinya sedang hingga berat
4. Gambaran sel yang tidak seragam (pleomorfik).
5. Tumor berkapsul

Nama : Elvira Alya Ardiyanti

NRP : 1810211043

Lab : A2

Tugas Hypnowriting Lab Patologi Anatomi

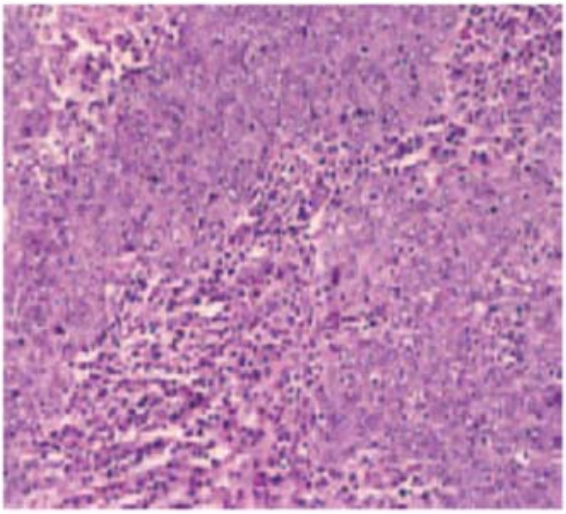

Gambar 4. Histopatologi Adenokarsinoma Medularis Payudara

Bagaimana Pengobatan Adenokarsinoma Medularis?

Bagaiamana sejauh ini, apakah masih merasa ngeri? Atau sudah mulai pusing membaca sejauh ini? Sedikit berita bahagia untuk kamu, adenokarsinoma medularis memiliki perkiraan hasil akhir penyakit (prognosis) yang baik dibanding jenis kanker lainnya. Adapun jenis-jenis pengobatan tidak akan terlalu dijabarkan, tapi secara umum terbagi atas lokal dan sistemik. Penatalaksanaan secara lokal, seperti namanya, hanya terfokus pada menghilangkan tumor di payudara itu dengan operasi pengangkatan payudara dengan/tanpa radiasi. Pada terapi sistemik akan diberikan obat-obatan yang tidak hanya bekerja pada sel tumor, namun pada banyak jaringan di seluruh tubuh. Pengobatan ini bertujuan untuk mencegah sel ganas datang kembali seperti dengan hormon, kemoterapi, dan lain-lain. Setiap orang bisa memiliki penanganan yang berbeda tergantung pada penilaian dokter terhadap tumor seperti tipenya, sebagai contoh yaitu (tidak terbatas hanya ini) gambaran tumor di bawah mikroskopnya, dan ada/tidaknya kelenjar getah bening yang membesar.

Terima Kasih 😊

Nama : Elvira Alya Ardiyanti

NRP : 1810211043

Lab : A2

Tugas Hypnowriting Lab Patologi Anatomi

Daftar Pustaka

American Cancer Society. How Common Is Breast Cancer? [Updated 2021 May 7]. Available from:https://www.cancer.org/cancer/breast-cancer/about/how-common-is-breast-cancer.html

Centers of Disease Control and Prevention. What Is Breast Cancer? [Updated 2020 September 14]. Available from: https://www.cdc.gov/cancer/breast/basic_info/what-is-breast-cancer.htm

Daly C, Puckett Y. Approach New Breast Mass. [Updated 2021 Apr 13]. In: StatPearls [Internet]. Treasure Island (FL): StatPearls Publishing; 2021 Jan-. Available from: https://www.ncbi.nlm.nih.gov/books/NBK560757/

Gray, M., Meehan, J., Martínez-Pérez, C., Kay, C., Turnbull, A. K., Morrison, L. R., Pang, L. Y., & Argyle, D. (2020). Naturally-Occurring Canine Mammary Tumors as a Translational Model for Human Breast Cancer. Frontiers in oncology, 10, 617. https://doi.org/10.3389/fonc.2020.00617

John Hopkins Medicine. Medullary Breast Cancer. Available at: https://www.hopkinsmedicine.org/kimmel_cancer_center/cancers_we_treat/breast_cancer_program/treatment_and_services/rare_breast_tumors/medullary_breast_cancer.html

Kumar, N., & Prasad, J. (2019). Epidemiology of benign breast lumps, is it changing: a prospective study. International Surgery Journal, 6(2), 465-469. doi:http://dx.doi.org/10.18203/2349-2902.isj20190089

Kumar, V., Abbas, A. K., & Aster, J. C. (2017). Robbins Basic Pathology (10th ed.). Elsevier - Health Sciences Division.

World Health Oganization. Breast cancer. [Updated 2021, 26 March]. Available from: https://www.who.int/news-room/fact-sheets/detail/breast-cancer#:~:text=In%202020%2C%20there%20were%202.3,the%20world's%20most%20prevalent%20cancer.