Nama : RA. Diva Berliana Denmar

NRP : 1810211107

Labact A2

Tugas Lab PA

Tumor Filodes

Ketika mendengar nama “Kistosarkoma Filodes” atau “Tumor Filodes” tentu istilah yang sangat asing untuk didengar. Kistosarkoma Filodes atau dikenal juga dengan Tumor Filodes merupakan tumor jinak yang berada pada payudara. Tumor payudara dapat didefinisikan sebagai suatu kondisi tumbuhnya sel berlebihan secara terus-menerus dan tidak terkendali di jaringan payudara sehingga muncul massa abnormal dari jaringan yang berlebih [1,4].

Tumor fibroepitelial payudara adalah kelompok tumor yang terdiri dari proliferasi pada epitel dan stroma di payudara. Tumor fibroepitelial terdiri dari dua jenis yaitu fibroadenoma dan tumor filodes[4].

Tumor filodes pertama kali dikemukakan oleh seorang ilmuan bernama Johannes Muller di tahun 1838 dengan nama *cystosarcoma phyllodes*, untuk menunjukkan tumor yang menyerupai daging dengan gambaran seperti daun atau “*Leaf-Like*” pada potongan melintang. Tumor filodes juga memiliki penyebutan lain seperti *giant fibroadenoma, cellular intracanalicular fibroadenoma*, dan beberapa nama lain. [1,3].

Tumor filodes sangat jarang ditemui hanya melibatkan 0,3-1% dari keseluruhan tumor payudara dengan kejadian yang paling banyak terjadi pada usia dekade 4 atau sekitar usia 30 - 40 tahun. Tumor filodes dilaporkan sering ditemukan pada ras Asia meskipun jarang ditemukan pernah terdapat adanya laporan tumor filodes pada laki-laki [1,2,3].

Pada tahun 1982, WHO memberi nama *cystosarcoma phyllodes* menjadi tumor phyllodes/ tumor filodes dikarenakan penamaan sarcoma dianggap kurang tepat untuk filodes. Tumor filodes sendiri tidak selalu besifat ganas, sedangkat sarcoma memiliki ciri khas “keganasan”[3].

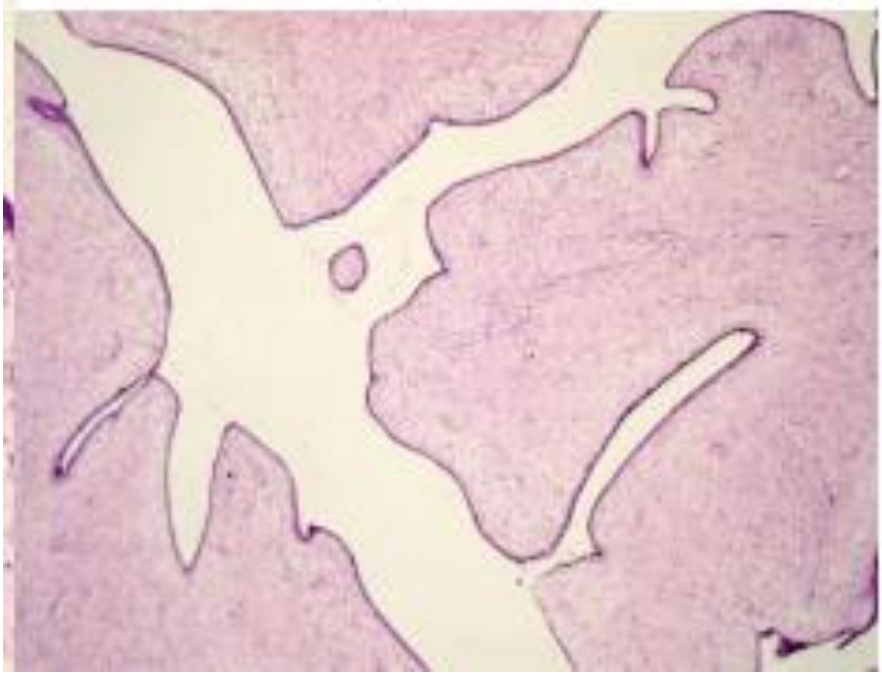

Tampak seperti daun atau “leaf-like”

Perlu diketahui pula penyebab dari tumor filodes sampai sekarang masih belum jelas, apakah tumor ini berasal dari fibroadenoma yang sudah ada atau merupakan tumor baru. Menurut beberapa penelitian ditemukan adanya mutasi gen p53 pada tumor filodes. Pada tumor filodes malignan atau ganas dapat ditemukan adanya peningkatan *stromal immunoreactivity gen p53* yang dapat menjadi penanda atau marker untuk membedakan tumor filodes dengan fibroadenoma. Penelitian lain juga menemukan bahwa adanya peran gen c-myc dan c-kit yang membuat overekspresi proliferasi tumor, pertumbuhan, dan perkembangan tumor filodes[1,3].

Ada terdapat 3 jenis tumor filodes menurut WHO yaitu *Benign, Borderline, dan Malignant*. Jenis yang paling sering ditemukan adalah *benign* dengan angka kejadian 75% di ikuti dengan *borderline* dengan kejadian 16% dan *malignant* 9%[1]. Tumor filodes tipe *benign* memiliki karakteristik atipikal seluler ringan sampai sedang, dengan peningkatan sel stroma dan rasio mitosis 10 atau lebih dalam 1o lapang pandang besar. Biasanya pada tipe benign tidak terdapat adanya overgrowth stroma[3].

Tabel 1. Kriteria gradasi pada tumor filodes menurut Pietruzka-Barnes dan WHO[1]

Reference	Benign	Borderline	Malignant
Pietruszka and Barnes	0-2 mitoses / 10 HPF Predominantly pushing borders 1+stromal atypia/+ occasional 2+ atypia	3-5 mitoses /10 HPF 2+ atypia Pushing or infiltrative margins	>5 mitoses/10 HPF Predominantly infiltrating margins 3+ atypia, + occasional 2+ atypia
WHO	Modest stromalhypercelularity Littke cellular pleomorpism Few, iany mitoses well circumsribed pushing borders Uniform stroma distribution Rare heterologous differentiation	Modest stromal hypercellularity Moderate cellular pleomorphism Intermediate mitoses Intermediate margins Heterogenous stromal expansion rare heterlologous differenetion	Marked stromal hypercellularity Marked cellular pleomor[hism Numerous mitosis (> 10 mitoses/10 HPF) Invasive margins Heterologous differentiation

Umumnya penderita tumor filodes ini tidak merasakan gejala apapun atau biasanya mereka tidak waspada terhadap benjolan yang muncul tiba-tiba di daerah payudara. Penderita tumor filodes biasanya akan menyadari keberadaan tumor ini ketika benjolan tersebut sudah membesar dan dapat terjadi dalam beberapa bulan terakhir dengan ukuran paling besar berkisar antara 2-3 cm. Meskipun tumor ini dapat membesar dengan cepat, tumor ini tidak bersifat ganas. Penderita tumor ini biasanya dapat merasakan benjolan teraba lunak, bulat, dan tidak dapat digerakkan[1,3].

Penyebaran tumor filodes dapat terjadi paling tidak sampai 12 tahun kedepan dan penyebaran dapat terjadi ke area sekitar dada seperti ke paru-paru, tulang, otak, hati, jantung, dan organ vital lainnya. Penyebaran tersering pada tumor filodes adalah ke daerah paru-paru[1]. Penyebaran tumor filodes dapat disertai dengan adanya perbesaran kelenjar getah bening regional akan tetapi kejadian ini jarang terjadi, bila terjadi dapat dicurigai sebagi tanda-tanda keganasan pada tumor filodes [3].

Gambar 3 Pasien tumor phyllodes kanan varian *borderline* dengan metastasis paru

Karakteristik tumor filodes jika dilihat secara kasat mata, tumor ini hampir mirip dengan fibroadenoma dengan massa bulat sampai oval, multinodular, tanpa kapsul yang jelas, ukuran bervarasi 1-40cm, Sebagian besar berwarna abu-abu keputihan dan menonjol dari jaringan sekitar payudara. Pada tumor yang besar dapat terjadi nekrosis dengan perdarahan dan degenerasi kistik [3].

Gambaran klasik tumor filodes yang dapat terlihat dibawah mikroskop adalah gambaran yang menyerupai daun atau *"leaf-like"* dengan stroma yang terkondensasi pada daerah periduktal dengan aktivitas mitosis yang sangat banyak. Tumor filodes dapat diprediksi berubah menjadi ganas apabila ditemukan pertumbuhan stroma yang berlebihan sampai didominasi oleh sarkoma, *nuclear pleimorphism*, kecepatan mitosis tinggi, tingkat nekrosis yang tinggi, peningkatan vaskularisasi pada tumor dan mengalami infiltrasi[1,3].

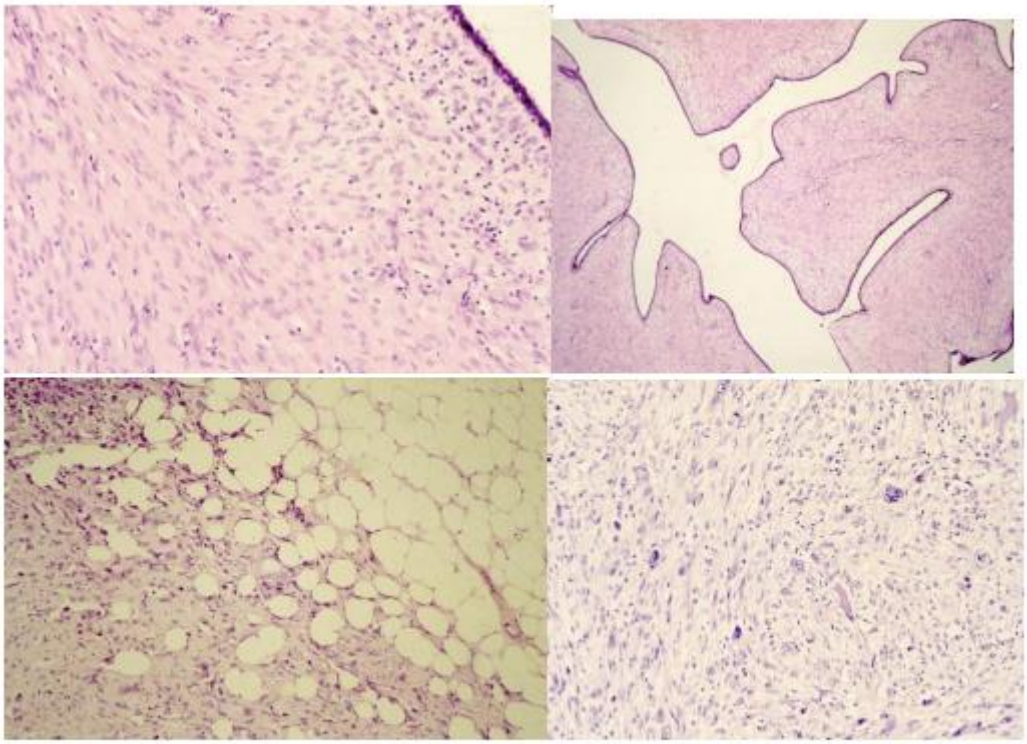

Gambar 2. Gambaran mikroskopis tumor filodes[13]

Terapi untuk tumor filodes masih menjadi perdepatan dikarenakan terapi yang diberikan tidak sama pada semua kasus. Terapi utama tumor ini adalah pembedahan komplet dengan batas adekuat. Banyak peneliti yang menganjurkan batas eksisi 1 cm, eksisi luas pada tumor kecil atau mastektomi simple biasanya dapat memberikan hasil yang memuaskan. Jika tumor filodes terindikasi ada keterlibatan kelenjar getah bening secara klinis atau pada pemeriksaan imaging, dapat dilakukan biopsy jarum dengan panduan USG. Jika hasilnya negatf, dapat dipertimbangkan biopsy sentinel limfonodi [3].

Peran radioterapi dan kemoterapi adjuvant masih kontroversial tetapi keduanya dapat digunakan untuk penatalaksanaan tumor filodes. Radioterapi adjuvant dapat memberi manfaat pada tipe maligna. Sedangkan kemoterapi golongan antrasiklin, ifosfamid, sisplatin, dan etopsid jarang digunakan. Saat ini belum banyak penelitian mengenai penggunaan terapi hormonal, seperti tamoksifen. Sensitivitas hormonal pada tumor filodes juga belum teridentifikasi dengan baik. Secara garis besar, terapi sistemik tumor filodes tidak berbeda dengan terapi sarcoma [3].

Rekurensi tumor ini berkaitan dengan margin eksisi dari terapi dan tidak berkaitan dengan grade dan ukuran tumor. Rekurensi local dapat terjadi pada 28-50% kasus. Faktor yang paling berperan dalam terjadinya rekurensi adalah batas bebas reseksi tumor yang kurang dari 1-2 cm. Usia pasien, jenis pembedahan, peningkatan aktivitas mitosis, dan aktivitas jaringan stroma yang berlebihan juga dianggap sebagai faktor yang dapat mempengaruhi risiko rekurensi lokal[3].

Hal terpenting yang harus kita lakukan yang untuk menghindari tumor filodes atau tumor dan kanker pada payudara yang lainnya adalah dengan memulai pola hidup yang sehat dan menghindari makanan pemicu tumor atau kanker payudara seperti daging merah yang dibakar, konsumsi alcohol, konsumsi gula, dan susu tinggi lemak serta produk olahannya[5].

Perlu dilakukan pemeriksaan SADARI setiap 7-10 hari setelah menstruasi dengan cara berikut ini[5]:

DAFTAR PUSTAKA

[1]Quzwain, F. (2015). Tumorigenesis Tumor Filodes Payudara serta Peranan Estrogen dan Progesteron sebagai Faktor Hormonal. *JAMBI MEDICAL JOURNAL" Jurnal Kedokteran dan Kesehatan"*, *3*(2), 140-151

[2]Munawer, N. H., Ali, S. A. M., Zin, R. M., & Muhammad, R. (2014). *Ko-pengekspresan Reseptor Estrogen beta (ERβ) dan aktin otot licin (Smooth Muscle Actin) pada tumor filodes di payudara: Kajian tisu mikroaray*. Sains Malaysiana, *43*(2), 233-240.

[3]Azamris. (2014), Laporan Kasus: Tumor Phyllodes. Departemen Bedah, Fakultas Kedokteran Universitas Andalas, 41(1), 40-42.

[4]Dika, K. C. S., Sriwidyani, N. P., & Saputra, H. (2019). *KARAKTERISTIK PASIEN TUMOR PHYLLODES PAYUDARA DI RSUP SANGLAH PADA PERIODE TAHUN 2014–2018. JURNAL KEDOKTERAN*, 7(2), 822-828.

[5]Aulia. (2016), *Enam Langkah Sadari untuk Deteksi Dini Kanker Payudara*, Kementrian Kesehatan Republik Indonesia, dilihat tanggal 15 Juni 2021 < http://www.p2ptm.kemkes.go.id/artikel-sehat/enam-langkah-sadari-untuk-deteksi-dini-kanker-payudara>