Nama : **Rajwa Zahra Mardhiyyah**
NIM : **1810211065**
Kelompok : **A2**
No. Absen : **16**

Tugas Lab Activity Patologi Anatomi Topik 'Payudara'

Payudara (*mammae)* adalah kelenjar yang terletak di bawah kulit, di atas otot dada. Fungsi nya memproduksi susu untuk nutrisi bayi. Manusia mempunyai sepasang kelenjar payudara, yang beratnya kurang lebih 200 gram, saat hamil 600 gram dan saat menyusui 800 gram. (sarwono, 2009)

Struktur Payudara

Struktur payudara wanita semua sama walaupun ukuran dan bentuknya dapat berbeda. Strukturnya meliputi putting susu, areola, lobulus untuk memproduksi ASI, hingga jaringan lemak.

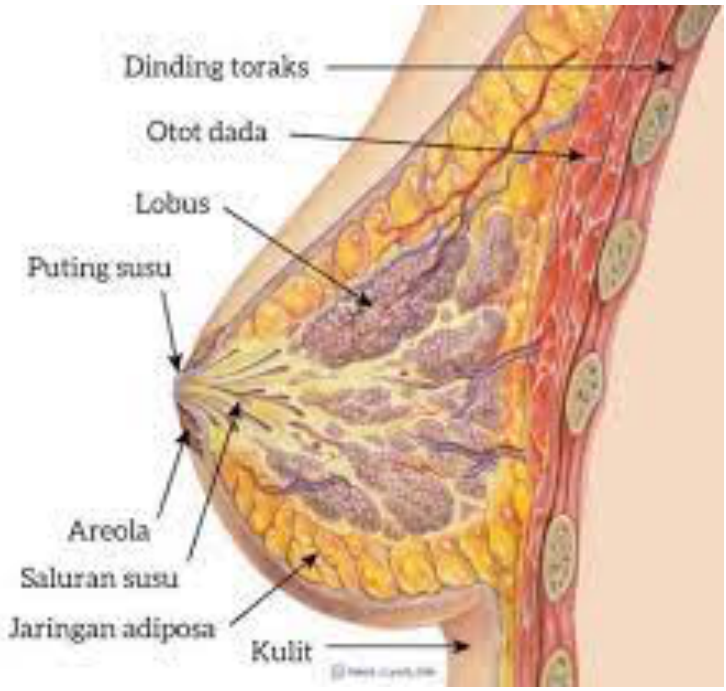

- Puting susu = Merupakan bagian pusat dari areola, ketika dirangsang dapat mengalami ereksi. Berperan saat menyusui bayi dan melakukan aktivitas seksual
- Areola = area yang berwarna lebih gelap. Merupakan tempat keluarnya ASI.
- Lobus dan lobulus = disebut juga kelenjar yang memproduksi ASI. Berjumlah 15-20 lobus

- Duktus = saluran yang menghubungkan lobus dan lobulus
- Jaringan ikat dan ligament = menyokong dan memberikan bentuk pada payudara
- Jaringan adiposa = salah satu unsur pembentuk utama payudara

Payudara wanita dan pria berada pada otot pektoralis seperti pada di gambar di bawah ini:

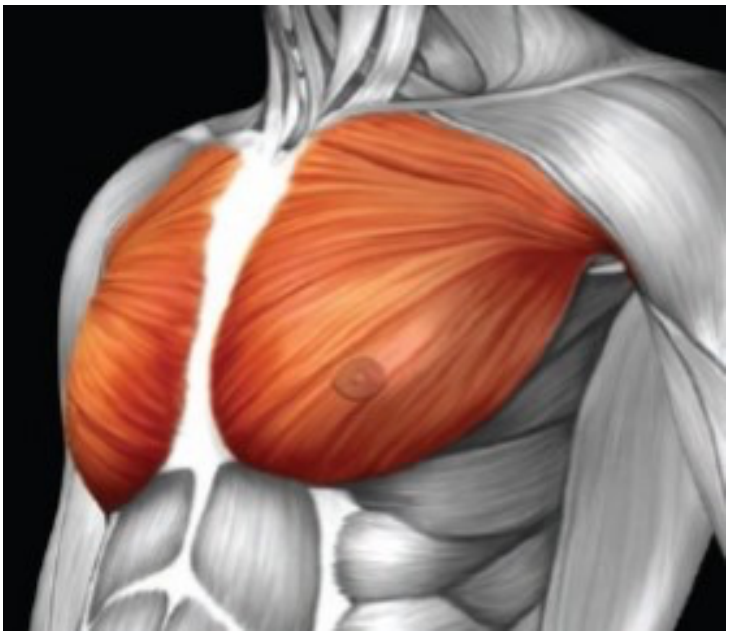

Fisiologi Payudara

Payudara merupakan organ endokrin yang mengalami perkembangan dan diferensiasi. Payudara berfungsi penuh saat laktasi sejak kehamilan 16 minggu keatas. Produksi ASI dibawah control endokrin dan berubah menjadi control autokrin selama lactogenesis II.

Payudara mengalami 3 macam perubahan yang dipengaruhi hormon yaitu:

1. Mulai dari masa hidup anak melalui masa pubertas, masa fertilitas sampai ke klimakterium dan menopause. Sejak pubertas, pengaruh estrogen dan progesteron yang dipengaruhi ovarium dan juga hormon hipofise, telah menyebabkan duktus berkembang dan timbulnya asinus.

2. Perubahan sesuai dengan daur menstruasi. Sekitar hari kedelapan menstruasi, payudara jadi lebih besar dan pada beberapa hari sebelum menstruasi berikutnya terjadi pembesaran maksimal, kadang-kadang timbul benjolan yang nyeri dan tidak rata. Selama beberapa hari

menjelang menstruasi, payudara menjadi tegang dan nyeri, begitu menstruasi mulai semuanya berkurang.

3. Pada kehamilan, payudara menjadi besar karena epitel duktus lobul, duktus alveolus berploliferasi dan hipofise anterior memicu laktasi. Air susu di produksi oleh sel-sel alveolus, mengisi asinus, kemudian dikeluarkan melalui duktus ke puting susu (Anik Puji Rahayu, 2016)

Lesi pada payudara wanita sering berupa nodul (benjolan) dan terasa nyeri. Kanker payudara merupakan urutan ke-dua setelah kanker paru sebagai penyebab kematian akibat kanker. Maka seorang wanita akan datang untuk periksa saat didapati benjolan pada payudaranya.

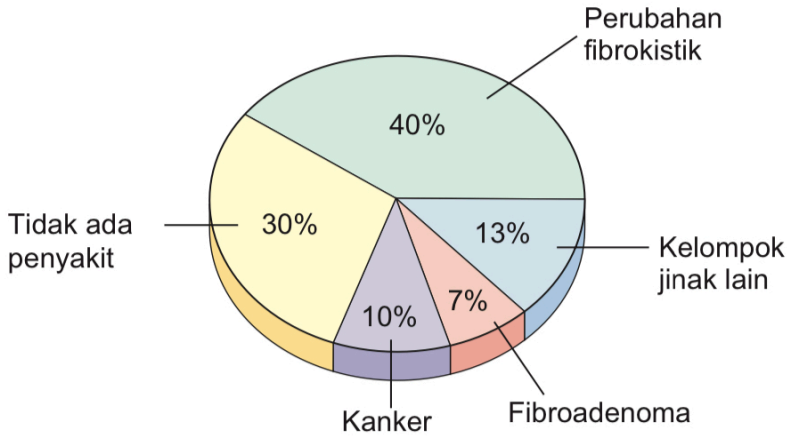

Gambar 18-22 Penemuan histopatologis wanita dengan benjolan pada payudara yang mencari penilaian.

Risiko selama hidup untuk menderita kanker payudara ialah 1 di antara 8 wanita di AS. Namun selama 3 dekade terakhir, angka kematian pada wanita dengan kanker payudara menurun dari 30% menjadi 20% berkat upaya penapisan dan terapi yang membaik.

Faktor risiko pada kanker payudara:

- Umur = khususnya setelah menopause, usia puncaknya pada usia 80 tahun
- Sebaran geografik = risiko mendapat kanker lebih tinggi di Amerika Utara dan Eropa Utara
- Ras = risiko tertinggi pada wanita kulit putih. Diduga berkaitan dengan faktor genetic dan faktor social, seperti pemilihan gaya hidup dan akses ke fasilitas kesehatan

Dalam **mendiagnosis** sebuah kanker payudara salah satu upaya yang dilakukan adalah dengan membawa sampel ke laboratorium patologi anatomi untuk diamati dalam tingkat seluler. Kanker payudara (Karsinoma payudara) digolongkan menurut ada tidaknya penerobosan membrane basal, dibagi menjadi karsinoma in situ (masih terbatas) dan karsinoma invasive/infiltrative (menyebar)

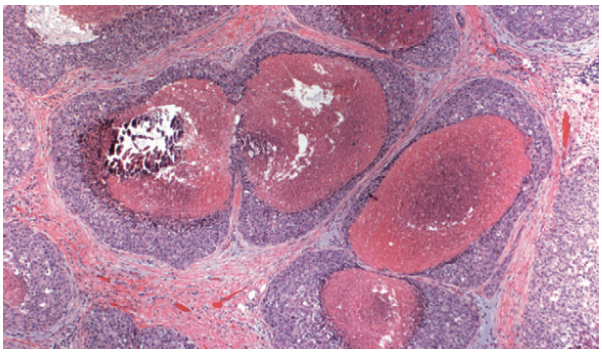

Gambaran karsinoma in situ

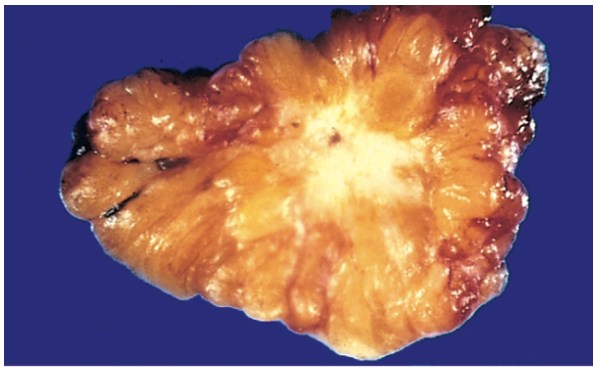

Gambaran karsinoma invasif

Kanker payudara seringkali ditemukan sebagai benjolan yang tidak nyeri dan dapat digerakkan. Biasanya berukuran 2-3 cm dan sebanyak 50% penderita melibatkan kelenjar getah bening pada ketiak. Di beberapa kasus, ciri-ciri kanker payudara tahap awal bisa tidak menimbulkan gejala apa pun. Namun, dokter bisa mengidentifikasi benjolan di payudara tersebut kanker atau bukan dengan alat mammogram.

Ciri-ciri kanker payudara tahap awal yang perlu diketahui:

1. Perubahan tekstur kulit payudara. Perubahan kulit dapat berupa kulit bersisik dan sangat kering di sekitar putting, penebalan kulit dan gatal.
2. Keluar cairan dari putting. Cairan tersebut bisa encer/kental. Untuk warna nya bening, keruh putih mirip susu, kuning, hijau/kemerahan.
3. Perubahan kelenjar getah bening
4. Payudara terlihat bengkak
5. Putting susu tenggelam

Oleh karena itu perlu mengedukasi seluruh wanita untuk melakukan pemeriksaan mandiri payudara mereka.

Pemeriksaan payudara sendiri (SADARI) perlu dilakukan guna melihat kemungkinan adanya perubahan fisik pada payudara. Agar semua perubahan yang mengarah pada kondisi yang lebih serius dapat segera terdeteksi sejak dini.

Waktu terbaik untuk melakukan SADARI adalah seminggu setelah periode menstruasi berakhir. Melakukan pemeriksaan pada masa menstruasi kurang disarankan karena kadar hormon sedang berfluktuasi sehingga menyebabkan perubahan pada tubuh, termasuk pada payudara yang menjadi lebih kencang. Pemeriksaan ini dapat dilakukan saat di depan cermin, saat mandi dan berbaring.

Di depan cermin

Berdiri di depan kaca, lalu buka pakaian dari pinggang ke atas. Pastikan terdapat cukup pencahayaan dalam ruangan, kemudian lakukan langkah berikut:

- Perhatikan payudara Anda. Kebanyakan wanita memiliki payudara yang ukurannya tidak sama besar (payudara kanan lebih besar atau lebih kecil daripada yang kiri).
- Berdirilah dengan posisi lengan dibiarkan lurus ke bawah. Perhatikan bentuk, ukuran, permukaan dan warna kulit, juga bentuk puting payudara. Lihatlah ada perubahan atau tidak
- Letakkan tangan pada pinggang dan tekan kuat-kuat untuk mengencangkan otot dada. Perhatikan payudara sambil berkaca dari sisi kiri ke kanan dan sebaliknya.
- Membungkuklah di depan kaca, sehingga payudara terjulur ke bawah. Perhatikan dan raba untuk memeriksa apakah ada perubahan tertentu pada payudara.
- Tautkan kedua tangan di belakang kepala dan tekan ke dalam. Perhatikan kedua payudara Anda, termasuk di bagian bawah.
- Periksa apakah terdapat cairan yang keluar dari puting Anda. Tempatkan jempol dan jari telunjuk Anda di sekitar puting, lalu tekan perlahan dan perhatikan apakah ada cairan yang keluar. Ulangi pada payudara yang lain.

Saat mandi

Anda juga dapat melakukan SADARI saat mandi yang dapat dimulai dengan mengangkat satu tangan ke belakang kepala. Kemudian, gunakan tangan lain yang telah dilumuri sabun untuk meraba payudara di sisi tangan yang terangkat. Gunakan jari untuk menekan-nekan bagian demi bagian dengan lembut.

Lakukan hal yang sama pada payudara satunya. Pemeriksaan SADARI saat sedang mandi terbilang cukup efektif karena busa sabun akan memudahkan pergerakan tangan untuk memeriksa benjolan atau perubahan pada payudara dan area ketiak.

Berbaring

Pemeriksaan SADARI juga dapat dilakukan dengan berbaring. Caranya mudah, yaitu cukup baringkan tubuh Anda di tempat tidur atau permukaan datar lain yang nyaman, lalu tempatkan gulungan handuk atau bantal kecil di bawah pundak.

Kemudian, tempatkan tangan kanan di bawah kepala. Lumuri tangan kiri dengan losion dan gunakan jari tangan untuk meraba payudara kanan.

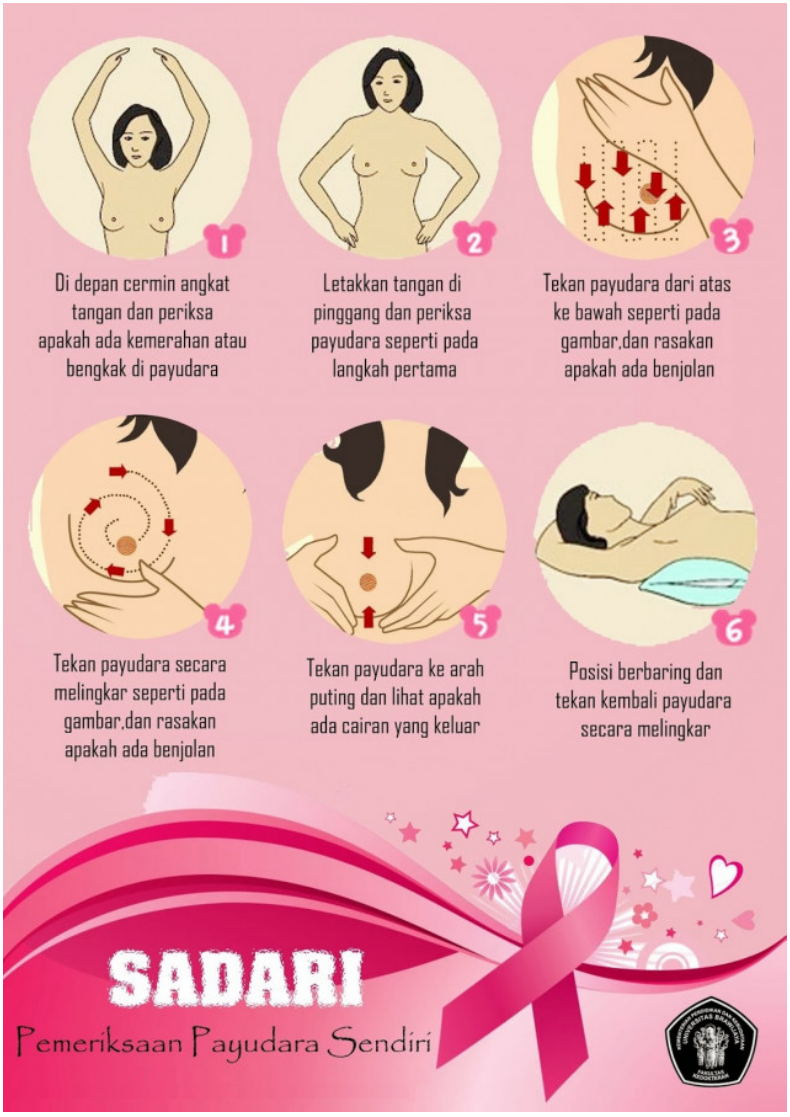

Lakukan perabaan payudara mengikuti arah jarum jam dengan gerakan melingkar. Setelah mencapai satu lingkaran, geser jari dan mulailah kembali hingga seluruh permukaan payudara terjamah, termasuk putingnya.

Tidak perlu terburu-buru saat melakukan pemeriksaan. Pastikan semua permukaan payudara telah teraba dengan seksama. Pemeriksaan SADARI dengan cara berbaring ini membuat payudara melebar sehingga memudahkan untuk diperiksa.

Saat dan setelah melakukan pemeriksaan SADARI Anda harus tetap tenang jika mendapati adanya perubahan pada payudara. Meski harus tetap waspada, sebagian besar perubahan fisik tidak mengarah pada kanker payudara.

DAFTAR PUSTAKA

Travis, R. C., Balkwill, A., Fensom, G. K., Appleby, P. N., Reeves, G. K., Wang, X. S., Roddam, A. W., Gathani, T., Peto, R., Green, J., Key, T. J., & Beral, V. (2016). Night shift work and breast cancer incidence: Three prospective studies and meta-analysis of published studies. *Journal of the National Cancer Institute*, *108*(12). https://doi.org/10.1093/jnci/djw169

Kumar, V., Abbas, A. K., & Aster, J. C. (2015). **Robbins** and Cotran pathologic basis of disease (**Ninth edition**.). Philadelphia, PA: Elsevier/Saunders.

Sarwono. 2009. Ilmu Kebidanan. Edisi Keempat. Jakarta : Bina Pustaka Sarwono Prawirohardjo

Anwar, S.L., et al. (2018). Determinants of Cancer Screening Awareness and Participation Among Indonesian Women. BMC Cancer, 18(1), 1-11.

Breast cancer: Symptoms, causes, and treatment. (n.d.). Retrieved June 16, 2021, from https://www.medicalnewstoday.com/articles/37136

Mayo Clinic (2020). Breast Self-Exam For Breast Awareness

https://www.alodokter.com/periksa-payudara-sendiri-sadari-sebelum-terlambat