Nama : Merry Yustia Karim

NRP : 1810211074

Lab / Tugas : Lab A2 / Tugas Lab Patologi Anatomi RPS

**TUBA FALLOPII MENJADI JALAN BAGI SEL TELUR WANITA**

Masih banyak masyarakat yang kurang mengenali istilah tuba fallopi. Tuba fallopii atau lebih sering disebut saluran telur pada wanita merupakan saluran telur sepanjang 11 – 14 cm yang menghubungkan antara ovarium atau indung telur dengan uterus atau rahim. Pada dasarnya organ genital wanita dibagi menjadi organ genital bagian luar dan bagian dalam. Tuba fallopii termasuk organ genital wanita bagian dalam bersama dengan organ lain seperti ovarium, uterus, serviks, dan vagina.

Secara embriologis, ductus atau saluran yang akan berkembang menjadi organ genitalia baik wanita atau pria terdiri dari dua saluran yaitu ductus mesonephricus (ductus wolff) dan ductus paramesonephricus (ductus muller). Pada perkembangannya, kedua saluran ini sangat dipengaruhi oleh hormon laki laki yaitu hormon testosterone dan hormon anti-mullerian. Pada laki-laki, saluran yang akan berkembang adalah ductus mesonephricus karena hormon testosterone merangsang berkembangnya ductus mesonephricus dan hormon anti-mullerian menekan berkembangnya ductus paramesonephricus. Berbanding terbalik dengan pria, akibat ketiadaan rangsangan hormon testosterone, ductus mesonephricus pada wanita mengalami kemunduran. Ductus mesonephricus akan berkembang menjadi ureter atau saluran pada sistem urin yang menghubungkan ginjal dengan kandung kemih. Pada wanita pun tidak terdapat hormon anti-mullerian sehingga tidak ada hormon yang menekan ductus paramesonephricus yang selanjutnya akan mengalami perkembangan yang mula mula membentuk tiga bagian. Bagian yang dibentuk oleh ductus paramesonephricus adalah (1) bagian vertikal kranial yang membuka ke rongga perut, (2) bagian horizontal yang menyilang ductus mesonephricus dan (3) bagian vertikal kaudal yang menyatu dengan bagian dari sisi yang berlawanan. Selanjutnya dengan adanya penurunan lokasi ovarium, maka dua bagian pertama dari ductus paramesonephricus akan berkembang menjadi tuba fallopii.

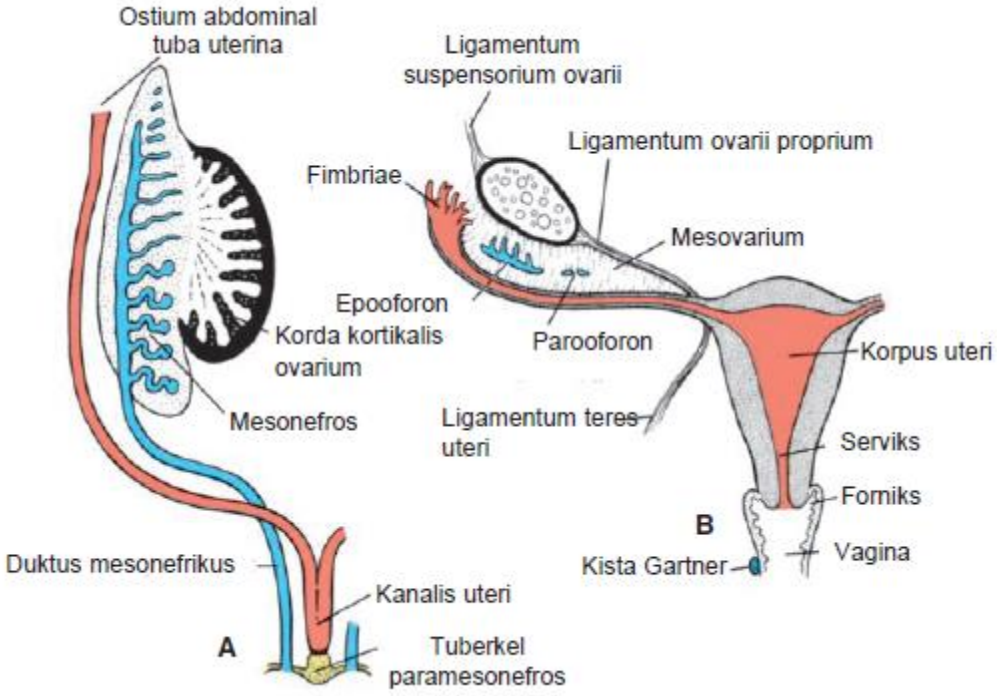


Gambar 1. Embriologi Tuba Fallopii

Anda tentu tahu bahwa wanita memiliki 2 buah indung telur atau ovarium. Begitupun dengan salurannya yaitu tuba fallopii yang terdiri atas 2 buah di kanan dan di kiri. Tuba fallopii berbentuk menyerupai pipa berongga yang memanjang dari setiap sisi didekat ovarium menuju ke bawah sampai ke tepi atas corpus uteri. Tuba fallopi pun terdiri dari beberapa bagian. Pada ujung tuba fallopii yang mendekati ovarium, bentuk dari tuba fallopii menyerupai terompet yang meluas dengan tepinya dikelilingi tonjolan seperti jari jari. Bagian yang berbentuk seperti terompet disebut dengan infundibulum tuba fallopi sedangkan tonjolan seperti jari-jari disebut fimbrae tuba fallopi dengan lubangnya yaitu ostium abdominale. Selanjutnya terdapat ampula tuba fallopi yang merupakan tempat paling lebar dan paling panjang. Dan dilanjutkan dengan isthmus tuba fallopi yang merupakan bagian sempit dari tuba fallopi sebelum bergabung dengan corpus uteri atau badan Rahim. Dan terdapat tuba fallopi pars uterine yang sangat sempit dan menembus dinding uterus dengan lubangnya yaitu ostium uterinum tubae uterinae

Pasokan darah yang dibutuhkan oleh tuba fallopi berasal dari beberapa pembuluh darah diantaranya berasal dari Ramus tubarius dari arteri uterine dan ramus

tubarius dari arteri ovarica. Adalapun untuk pembuluh balik yang membawa darah kaya karbon dioksida mengalir melalui plexus venosus uterinus atau plexus ovaricus.

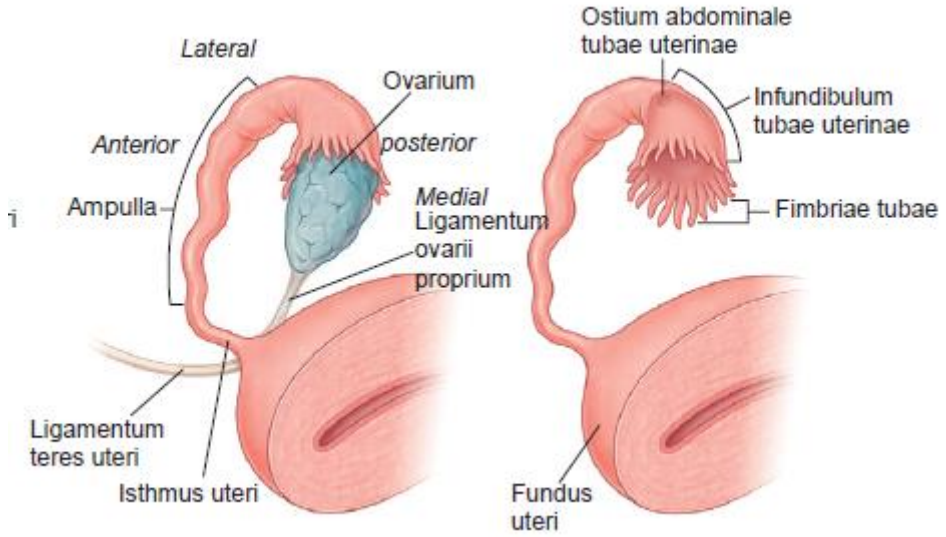


Gambar 2. Anatomi Tuba Fallopi

Tuba fallopi berbentuk seperti corong tabung dengan panjang sekitar 12 cm. Bagian dinding tuba fallopi ssecara histologi terdiri dari beberapa lapisan. Lapisan pada dinding tuba fallopi dari dalam keluar terdiri atas lipatan mukosa, selapis muskularis atau selapis otot dan suatu lapisan serosa tipis yang dilapisi oleh peritoneum visceral dengan mesotel

Mukosa memiliki lapisan yang berlipat panjang bercabang dan yang paling terlihat adalah bagian ampula yang menyerupai labirin pada potongan melintangnya. Lipatan – lipatan mukosa akan semakin mengecil pada bagian yang mendekati uterus dan pada pars uterine atau intramural tidak terdapat lipatan mukosa.

Mukosa merupakan bagian yang dekat dengan lumen. Bagian ini terdiri atas epitel selapis silindris dan di lamina propria terdapat jaringan ikat longgar. Untuk menunjang fungsinya, sel epitel pada tuba fallopi terdiri atas 2 sel yaitu sel bersilia dan sel sekretoris yang apabila diwarnai akan terlihat lebih gelap atau peg cell dengan ujung apical yang biasanya menonjol ke arah lumen. Sel sekretoris akan menghasilkan lapisan

tipis cairan kental yang menutupi area epitel pada tuba fallopi. Cairan ini mengandung glikoprotein dan bahan bahan nutrisi. Sel bersilia akan melecut kearah uterus dan akan menggerakkan lapisan tipis cairan kental ini. Keberadaan silia dipengaruhi oleh rangsangan estrogen. Pada fase pertumbuhan folikel pada siklus ovarium, silia akan mengalami pemanjangan dan kedua tipe sel ini akan mengalami hipertrofi. Tetapi pada fase luteal lanjut, akan terjadi atrofi dan silia akan menghilang.

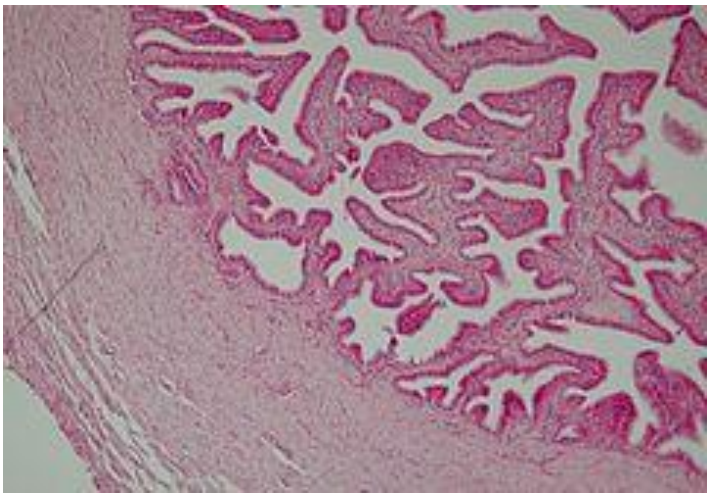

Gambar 3. Histologi Tuba Fallopi

Penting diketahu bahwa tuba fallopi berfungsi untuk menangkap ovum hasil ovulasi. Saat ovulasi, tuba fallopi akan sangat aktif bergerak terutama fimbrae tuba fallopi akan mendekati bagian ovarium dan bahkan sebagian akan menutupi permukaannya. Tujuan dari tuba fallopi melakukan hal ini adalah untuk memudahkan terjadinya penangkapan oosit sekunder yang diovulasikan kedalam tuba fallopi.

Karena adanya lapisan otot pada tuba fallopi, fimbrae tuba fallopi dapat berkontraksi untuk menangkap oosit sekunder. dengan bantuan silia epitel oosit sekunder dapat memasuki infundibulum dan bergerak menuju ampulla.

Lapisan cairan kental yang tipis yang dihasilkan oleh sel sekretorik mengandung zat nutrisi dan bersifat protektif terhadap oosit sekunder dan sperma. Terlebih lagi pada sperma dapat membantu meningkatkan aktivasi dan kapasitas dari

sperma. Setelah oosit sekunder di ovulasikan dan masuk kedalam tuba fallopii, biasanya oosit sekunder dapat bertahan selama sekitar 24 jam apabila tidak di buahi.

Apabila oosit sekunder berhasil di buahi atau terjadi fertilisasi yang biasanya terjadi di ampulla tuba fallopii, akan terbentuk sel diploid hasil penyatuan sperma dan sel telur yang masing masing pada awalnya haploid.

Saat fertilisasi, biasanya corona radiata masih ada dan selnya semakin terlepas beberapa jam berikutnya. Ketika terjadi fertilisasi, mula-mula akan mendorong oosit menyelesaikan pembelahan keduanya dengan pembentukan ovum dan pelepasan badan polar kedua.

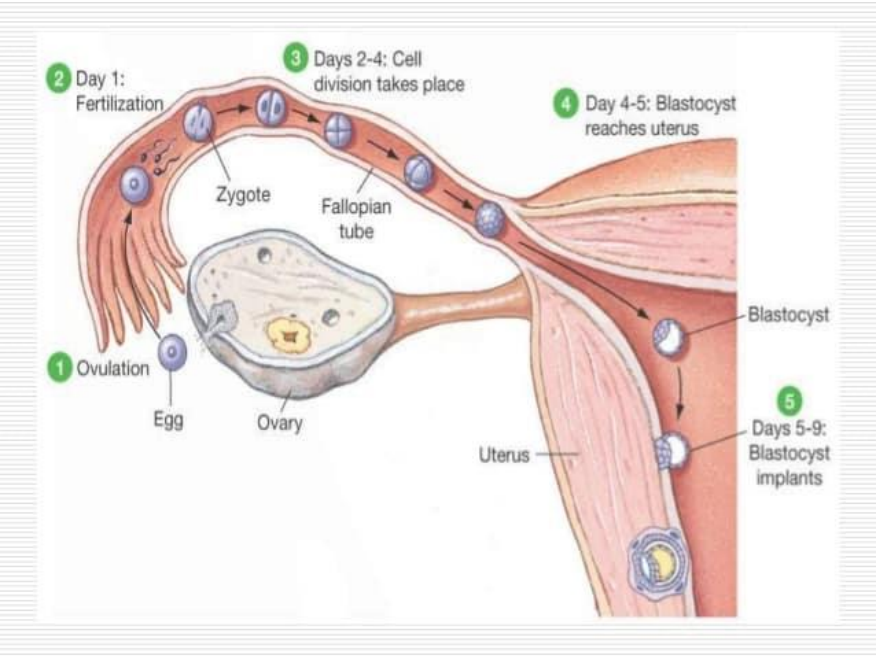


Gambar 4. Perjalanan sel telur pada tuba fallopi

Daftar Referensi :

1. Atlas anatomi manusia Promtheus

2. Histologi Trisakti

3. Histologi Dasar Junqueira Text dan Atlas

4. Embriologi Langman

5. Grays Anatomy