Fibroadenoma Mammae

Bayu Prasetyo

1810211134

Fibroadenoma Mammae

Fibroadenoma mammae (FAM) yaitu kelainan pada perkembangan payudara normal dimana ada pertumuhan yang berlebih dari sel-sel yang melapisis saluran air susu di payudara (Isa, 2019). Fibroadenoma mammae adalah tumor jinak yang dibentuk oleh jaringan fibrous stroma dan proliferasi epitel lobulus. Tumbuh pada lobulus sebagai akibat dari peningkatan sensitifitatas terhadap estrogen. Distribusi lokasi yang paling sering adalah dilateral atas, payudara kiri lebih sering terkena dibanding yang kanan. Terdapat proporsi yang lebih tinggi pada etnis India dan Africa dibanding Cina dan Wanita kulit putih (Suyatno, 2015).

Tumor jinak ini merupakan penyakit kedua tersering yang menyerang penyakit pada payudara. Angka kejadian FAM biasanya pada usia kurang dari 30 tahun dengan insidensi yang tertinggi adalah pada kelompok usia 21-25 tahun. FAM belum diketahui penyebab pastinya namun kontribusi hormonal yang tinggi dapat menjadi faktor risiko. Faktor-faktor risiko yang berpengaruh terhadap kejadian kanker adalah Penggunaan hormon, pola hidup, radiasi, wanita mengalami menopause setelah umur 50 tahun, wanita tidak pernah menikah, wanita tidak pernah menyusui, anggota keluarga pernah terkena kanker payudara, wanita melahirkan anak setelah umur 35 tahun (Alini and Widya, 2018). Tumor ini jarang sekali ditemukan pada wanita usia menopause (Isa, 2019). Fibroadenoma umumnya tidak tumbuh progresif tapi tumbuh dan selanjutnya menjadi statis 80% kasus, regresi 15% dan regresi hanya 5-10%. Tumor ini sedikit berisiko untuk menjadi kanker payudara terutama yang memiliki gambaran histologi yang kompleks (Netter's, 2018).

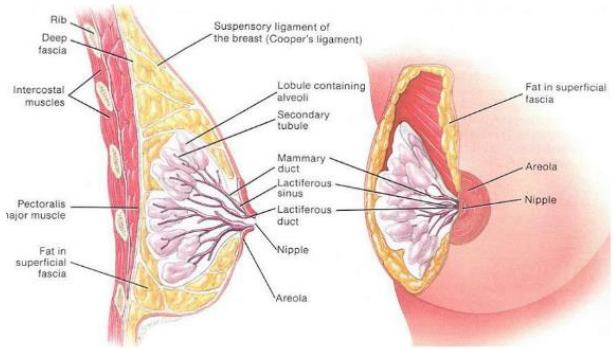

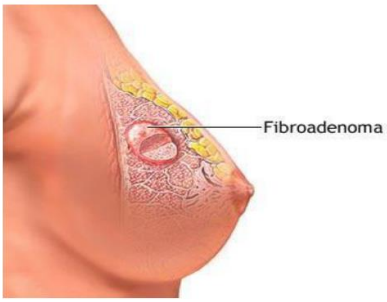

Karakteristik Fibroadenoma mammae

Fibroadenoma mammae disebut multiple jika teradapat tumor 5 atau lebih pada satu payudara. Definisi adalah Giant FAM jika diameter lebih dari 5 cm (beberapa literature > 10 cm) atau berat lebih dari 500mg.8,9, Variasi/ Tipe FAM :

1. Hamartoma, (usia 2 dekade >>)
2. Tubular adenoma
3. Lactating adenoma
4. Juvenile fibroadenoma
5. Giant fibroadenoma (Size > 5 cm)
6. Complex FAM :(kista, sklerosing adenosis, kalsifikasi epiteleal)

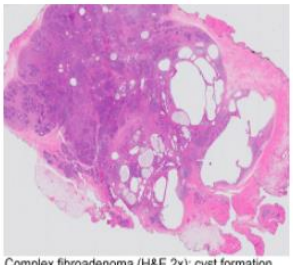

Complex fibroadenoma (H&E 2x): cyst formation (> 3 mm), pericanalicular growth pattern

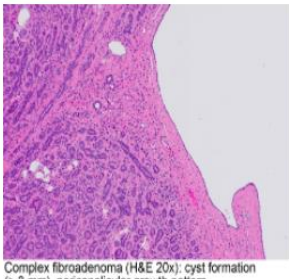

Complex fibroadenoma (H&E 20x): cyst formation (> 3 mm), pericanalicular growth pattern

Complex fibroadenoma

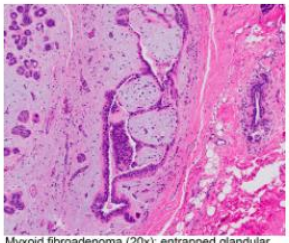

Myxoid fibroadenoma (20x): entrapped glandular elements within the myxoid stroma are flattened into arching configurations, giving an intracanalicular pattern

Myxoid fibroadenoma

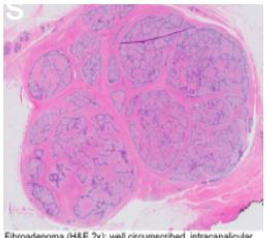

Fibroadenoma (H&E 2x): well circumscribed, intracanalicular growth pattern, uniform distribution of glandular and stromal elements

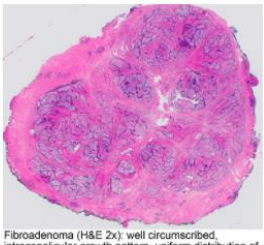

Fibroadenoma (H&E 2x): well circumscribed, intracanalicular growth pattern, uniform distribution of glandular and stromal elements

Fibroadenoma

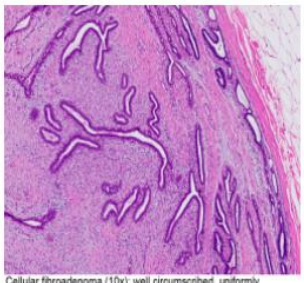

Cellular fibroadenoma (10x): well circumscribed, uniformly hypercellular stroma, uniform distribution of glands and stroma

Cellular fibroadenoma

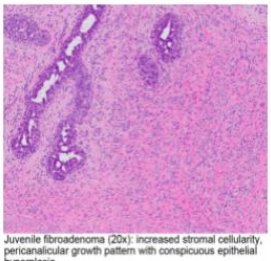

Juvenile fibroadenoma (20x): increased stromal cellularity, pericanalicular growth pattern with conspicuous epithelial hyperplasia

Juvenile fibroadenoma

Gejala pada Fibroadenomma mammae

Masa dengan pertumbuhan lambat, konsistensi padat, batas tegas, permukaan rata, sangat mobil, circular dan tidak nyeri. Menurut Nugroho (2011), tanda dan gejala fibroadenoma mammae adalah sebagai berikut :

a. Fibroadenoma dapat multipel dan bilateral
b. Benjolan berdiameter 2-3 cm
c. Benjolan tidak menimbulkan reaksi radang, dan tidak menyebabkan pengerutan kulit payudara
d. Benjolan berlobus – lobus
e. Pada pemeriksaan mammografi , gambaran jelas jinak berupa rata dan memiliki batas jelas .

Penegakkan diagnosis Fibroadenoma mammae

Fibroadenoma dapat dilakukan dengan tiga cara pemeriksaan, yaitu pemeriksaan fisik (physical examination), pemeriksaan radiologi (dengan foto thorax dan mammografi atau ultrasonografi), Fine Needle Aspirations (FNA) Citology.

1. Pemeriksaan fisik

Pada pemeriksaan fisik, penderita diperiksa dengan sikap tubuh duduk tegak atau berbaring atau kedua-duanya. Kemudian diperhatikan bentuk kedua payudara, warna kulit, tonjolan, lekukan, adanya kulit berbintik, seperti kulit jeruk, ulkus, dan benjolan. Kemudian dilakukan palpasi dengan telapak jari tangan yang digerakkan perlahan-lahan tanpa tekanan pada setiap kuadran payudara (Sjamsuhidajat, 2005). Palpasi dilakukan untuk mengetahui ukuran, jumlah, dapat bergerak- gerak, kenyal atau keras dari benjolan yang ditemukan. Dilakukan pemijatan halus pada putting susu untuk mengetahui pengeluaran cairan darah atau nanah dari kedua puting susu. Cairan yang keluar dari puting susu harus dibandingkan. Pengeluaran cairan di luar masa laktasi dapat disebabkam oleh berbagai kelaianan seperti fibroadenoma atau bahkan karsinoma dalam kasus ini cairan yang keluar ialah cairan berupa cairan darah atau nanah (Kartika, 2012).

Usually palpated as a solitary, smooth, firm, well-demarcated nodule

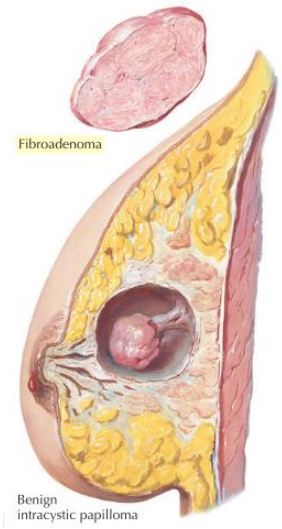

2. Mammografi

Pemeriksaan mammografi terutama berperan pada payudara yang mempunyai jaringan lemak yang dominan serta jaringan fibroadenoma yang relatif sedikit. Pada mammografi, keganasan dapat memberikan tanda-tanda primer (kepadatan tumor dengan peningkatan densitas, terdapat makrokalsifikasi yang spesifik) dan sekunder (perubahan pada kulit berupa penebalan dan retraksi kepadatan).

3. Ultrasonografi (USG)

Untuk mengetahui kondisi tumor dan kelainan payudara lainnya dengan teknik pengambilan gambar pada layar yang menggunakan gelombang suara frekuensi tinggi yang kemudian akan menghasilkan gambar dari bagian dalam payudara, atau yang tidak terlihat dengan baik jika menggunakan mammografi . Pemeriksaan ini hanya membedakan antara lesi atau tumor yang solid dan kistik. Pemeriksaan gabungan antara USG dan mammografi memberikan ketepatan diagnose yang tinggi (Mansjoer, 2000)

4. Aspirasi Sitologi

Pemeriksaan sitologi adalah prosedur diagnostik prabedah yang dapat dilakukan dengan Fine Needle Aspirations (FNA) Citology. FNA Citology adalah pemeriksaan yang penting dalam penegakan diagnosis penyakit payudara. Diagnosis yang akurat tergantung pada aplikasi teknik yang benar. Pemeriksaan sitologi mampu memeriksa sel tumor sebelum tindakan pembedahan

sehingga bermanfaat untuk deteksi pertumbuhan sel tumor. Indikasi dari pemeriksaan FNA Citology dalam situasi klinis adalah sebagai berikut :

a. Adanya massa yang terdeteksi dari palpasi tanpa melihat massa tersebut jinak atau ganas

b. Adanya massa yang terdeteksi dari hasil yang dianggap mungkin jinak atau ganas (National Breast Cancer Center, 2004). Sampel FNA Citology diambil dengan 2 sampai 4 tusukan jarum untuk mencapai benjolan, kemudian difiksasi alkohol 96% dan diwarnai dengan Papanicolau atau May Grunwald Giemsa (Sander, 2007).

5. Pemeriksaan Histopatologi

Pemeriksaan ini merupakan gold standar atau baku emas dalam mendiagnosis tumor payudara. Material diperoleh dari insisi, eksisi biopsi maupun dari bahan operasi mastektomi. Pemeriksaan histopatologi dilakukan melalui pemeriksaan terhadap perubahan- perubahan abnormal pada tingkat jaringan. Histopatologi dapat dilakukan dengan mengambil sampel jaringan (misalnya seperti dalam penentuan kanker payudara) atau dengan mengamati jaringan setelah kematian terjadi Pemeriksaan histopatologi bertujuan untuk memeriksa penyakit berdasarkan pada reaksi perubahan jaringan.

Tata laksana Fibroadenoma mammae

Terapi untuk fibroadenoma tergantung dari beberap hal sebagai berikut :

1) Ukuran

2) Terdapat rasa nyeri atau tidak

3) Usia pasien

4) Hasil biopsi

Karena fibroadenoma mammae adalah tumor jinak maka pengobatan yang dilakukan tidak perlu dengan pengangkatan mammae. Yang perlu diperhatikan adalah bentuk dan ukurannya saja. Pengangkatan mammae harus memperhatikan beberapa faktor yaitu faktor fisik dan psikologi pasien. Apabila ukuran dan lokasi tumor tersebut menyebabkakn rasa sakit dan tidak nyaman pada pasien diperlukan pengangkatan (NSW, 2014) Terapi pengangkatan tumor ini disebut dengan biopsi eksisi yaitu pembedahan dengan mengangkat seluruh jaringan tumor beserta sedikit jaringan

sehat di sekitarnya dengan tujuan supaya jika ada keganasan bias diamati. Terapi dengan operasi pegangkatan tumor ini tidak akan merubah bentuk payudara tetapi hanya akan meninggalkan jaringan parut yang akan digantikan jaringan normal secara perlahan

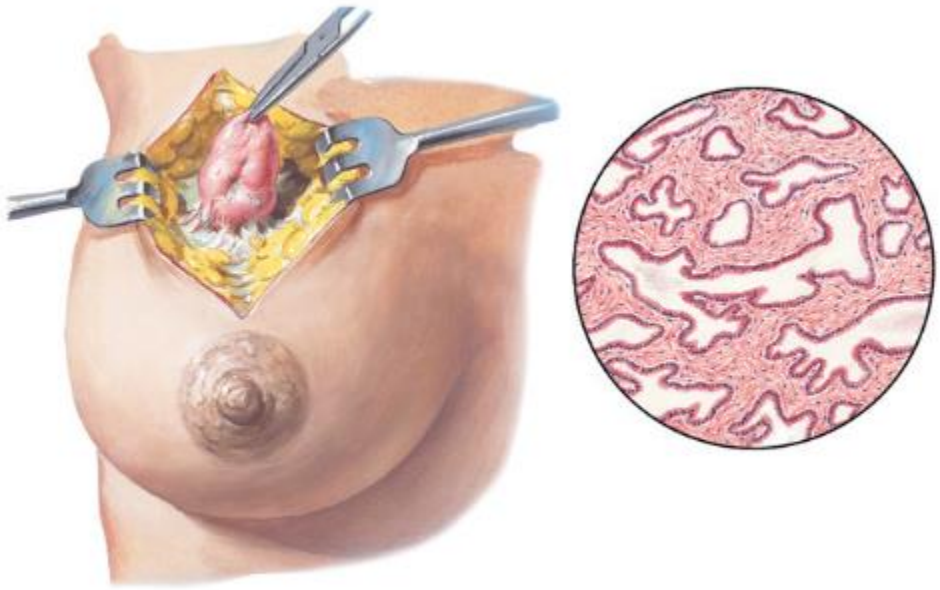

Daftar Pustaka:

Alini and Widya, L. (2018) ‘Faktor-Faktor Yang Menyebabkan Kejadian Fibroadenoma Poliklinik Spesialis Bedah Umum Rsud Bengkalis’, *Jurnal Ners UNiversitas Pahlawan*, 2(1), pp. 1–10.

Fitria (2013) *済無No Title No Title*, *Journal of Chemical Information and Modeling*.

Isa, A. R. A. (2019) ‘Gambaran Karakteristik Penderita Fibroadenoma Mammae di Laboratorium Patologi Anatomi RSUD Prof. DR. W.Z Johanes Kupang pada Tahun 2017-2018’, pp. 5–17.

Suyatno (2015) ‘Peran pembedahan pada tumor jinak payudara’, *Majalah Kedokteran Andalans*, 38(17), pp. 12–27.