Tugas Lab Act PA – Muhammad Dhaffa – 1810211056

Uterus

Uterus atau rahim adalah organ berongga berbentuk buah pir yang berperan pada berbagai fungsi seperti kehamilan, menstruasi, dan persalinan. Uterus secara anatomis dijelaskan sebagai berikut (Ameer, 2021): Pada potongan koronal, rongganya berbentuk segitiga terbalik. Perkembangan rahim mungkin tidak selalu komplit; ini disebut anomali Mullerian dan dapat menyebabkan banyak varian uterus, mulai dari septum uterus hingga didelfis uterus (uterus ganda).

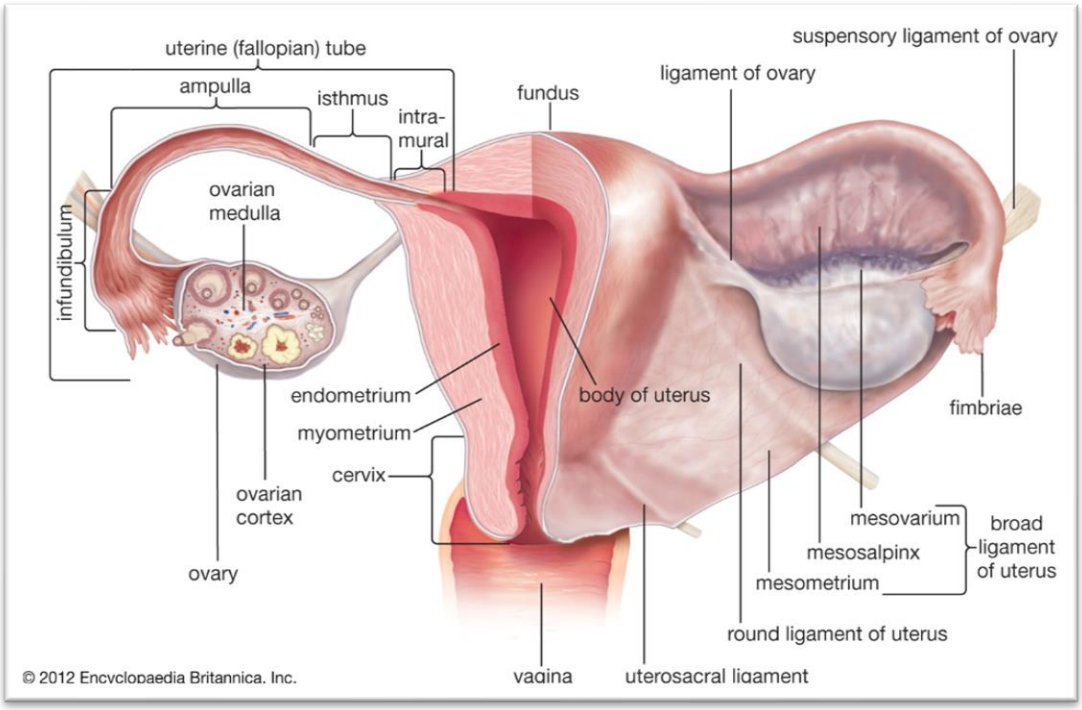

Sumber: *Encyclopedia Britannica*, 2019

Gambar 1. Uterus / rahim

Rahim terletak di panggul wanita tepat di belakang kandung kemih dan di depan rektum. Rahim wanita terbagi menjadi empat segmen anatomis utama (dari superior ke inferior) yang terdiri dari fundus, yaitu area melengkung yang luas di mana saluran tuba terhubung ke rahim, korpus (tubuh) yang merupakan bagian utama dari rahim dan ia bermula tepat di bawah lokasi tuba falopi dan berlanjut ke bawah, lalu ada isthmus yang merupakan daerah leher bawah rahim, dan terakhir ada serviks yang memanjang ke bawah dari isthmus dan membuka di vagina.

Terdapat beberapa ligamen yang menyokong uterus, termasuk diantaranya adalah ligamen utero-ovarium, ligamen *round*, ligamen *broad*, ligamen kardinal, dan ligamen

uterosakral. Lalu ia juga didukung (di bagian inferiornya) oleh diafragma panggul, diafragma urogenital, dan badan perineum. Uterus mungkin secara alami terletak pada posisi yang berbeda seperti anteverted/retrovert, *anteflexed*/*retroflexed*, atau *midline*, dan mungkin juga mengalami rotasi (terutama selama kehamilan). Rahim paling sering terletak pada posisi antefleksi dan anteversi pada 50% wanita.

Ketika rahim berada dalam posisi retrovert/*retroflexed*, ia dapat menyebabkan nyeri pada panggul, dispareunia (nyeri saat berhubungan seksual), inkontinensia minor, kesulitan fertilitas, dan kesulitan memasukkan tampon. Pada kehamilan, ini dapat menyebabkan luka pada uterus (Ameer, 2021).

Menurut Junquiera (2013), uterus terdiri dari tiga lapisan secara histologis, yaitu:

1. Perimetrium

   Lapisan perimetrium adalah lapisan terluar dari uterus. Lapisan ini terdiri dari jaringan ikat dan terdapat cairan serosa yang cukup banyak dan dilapisi oleh mesotelium. Lapisan perimetrium tersusun oleh epitel skuamosa sederhana.

2. Miometrium

   Lapisan miometrium adalah lapisan tengah dari uterus yang terdapat setelah perimetrium. Miometrium terdiri dari berkas-berkas serat otot polos yang dipisahkan oleh serat elastik dan kolagen, selain itu ia juga mengandung banyak pembuluh darah. Selama proses persalinan dan melahirkan, akan terjadi kontraksi otot-otot miometrium dalam responnya terhadap hormon oksitosin, yakni hormon yang berasal dari hipofisis posterior yang berfungsi membantu mengeluarkan janin dari uterus (Liyanda, 2016).

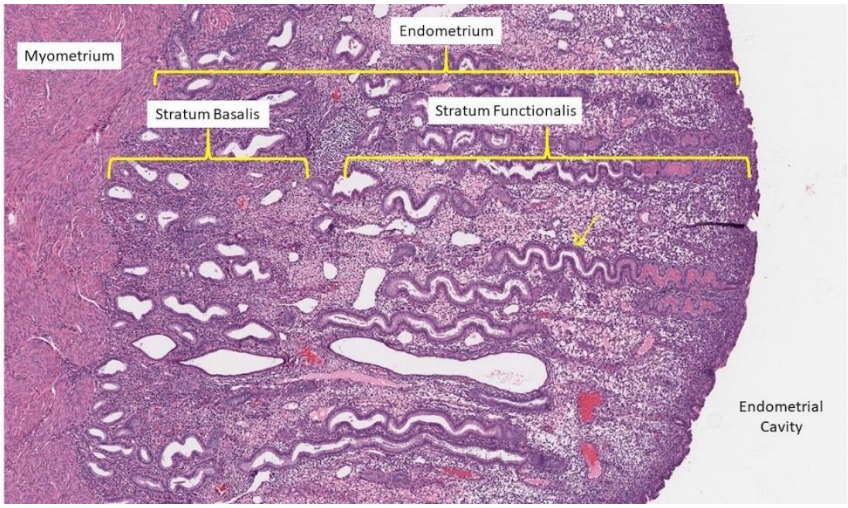

Sumber: *Pathology Outlines*, 2020

Gambar 2. Histologi Uterus

3. Endometrium

Lapisan ini terdiri dari 2 lapisan, yaitu epitel kolumnar selapis bersilia dan lamina propria atau stroma yang mengandung kelenjar tubular simpleks serta jaringan yang mengandung banyak pembuluh darah. Kelenjar dan stroma mengalami perubahan siklik yang berlangsung selama 28 hari. Sel epitel pelapis endometrium merupakan gabungan selapis sel-sel silindris sekretorus dan sel bersilia. Jaringan ikat lamina propria kaya akan fibroblas dan mengandung banyak substansi dasar. Lapisan endometrium dapat dibagi menjadi dua zona sebagai berikut:

- Lapisan fungsional: bagian tebal dari endometrium dan akan meluruh pada fase menstruasi
- Lapisan basal: lapisan terdalam dan berdekatan dengan miometrium. Pada lapisan ini terdapat lamina propria yang lebih berpori dan berperan sebagai bahan regenerasi dari lapisan fungsional, serta akan terus bertahan pada fase menstruasi. Endometrium akan alami perubahan terus menerus berkaitan dengan responnya terhadap perubahan hormon, stromal, dan vaskular dengan tujuan agar uterus siap saat terjadi pertumbuhan embrio pada kehamilan. Rangsangan estrogen berhubungan dengan pertumbuhan dan proliferasi endometrium.

Uterus berperan secara fisiologis sebagai berikut (Gasner, 2021):

- Siklus reproduktif

Pada siklus reproduktif wanita, terdapat dua siklus yang terjadi bersamaan, yaitu siklus ovarium dan siklus uterin (menstrual). Siklus ovarium terdiri dari serangkaian kejadian yang terjadi pada fase maturasi oosit, dan setelahnya. Siklus uterin terdiri dari serangkaian perubahan di dalam endometrium dalam rangka untuk mempersiapkan endometrium menerima ovum yang sudah dibuahi oleh sperma atau terfertilisasi, yang nantinya akan berkembang di dalam endometrium hingga kelahiran.

Siklus reproduktif bisa dibagi lagi menjadi fase menstrual, fase preovulatori, ovulasi dan fase pascaovulasi. Fungsi uterus pada tiap fase tersebut adalah sebagai berikut:

- Pada fase menstrual, menurunnya kadar estrogen dan progesteron akan menstimulasi pelepasan prostaglandin, yang berakibat pada vasokonstriksi arteriol-arteriol di dalam uterus. Vasokonstriksi ini pada akhirnya menyebabkan hipoperfusi sel-sel epitel di lapisan-lapisan uterus, yang berakibat pada kematian sel. Proses ini akan memulai peluruhan darah, cairan dan sel epitel dari dinding endometrium ke serviks, dan keluar melalui vagina.
- Pada fase preovulasi, estrogen dilepaskan ke dalam darah, yang akan memperbaiki endometrium. Endometrium akan alami perubahan dan ketebalannya akan bertambah hingga dua kali lipat.
- Pada fase ovulasi, folikel akan ruptur dan melepas oosit yang nantinya akan memasuki tuba uterina atau tuba fallopi
- Pada fase pascaovulasi, progesteron dan estrogen menstimulasi pertumbuhan kelenjar endometrial lebih lanjut serta juga penebalan endometrium, untuk mempersiapkan implantasi ovum yang telah dibuahi oleh sperma. Jika fertilisasi atau pembuahan tidak terjadi, kadar progesteron dan estrogen akan menurun, dan fase menstruasi terjadi. Jika sel telur dibuahi, zigot akan diturunkan melalui tuba fallopi ke dalam uterus. Sel zigot akan membelah dengan cepat pada saat proses penurunan ini. Sel-sel zigot akan terus membelah hingga ia mencapai bentuk blastocyst. Blastocyst ini akan terimplantasi dengan menginvasi dinding endometrium.

- Kehamilan

  Saat blastocyst berhasil terimplantasi ke dalam lapisan endometrium, ia akan berkembang dalam beberapa minggu menjadi embrio dan nantinya menjadi fetus. Pada saat proses perkembangan embrio berubah menjadi fetus atau janin, perubahan akan terjadi pada endometrium yang menuntun terbentuknya plasenta. Plasenta menyediakan titik pertemuan antara perkembangan janin dan sirkulasi maternal. Pada kehamilan, uterus atau rahim akan hipertrofi atau ukurannya membesar untuk mengakomodasi pertumbuhan janin. Ia biasanya akan mencapai tinggi hingga setali pusat pada usia kehamilan 20 minggu, dan proses xifoideus atau dikenal juga sebagai ulu hati pada usia kehamilan 38 minggu.

- Persalinan

  Uterus akan alami banyak perubahan saat persalinan akibat pelepasan berbagai macam hormon. Saat mendekati bulan ketujuh usia kehamilan, kadar progesteron mulai

menurun sedangkan kadar estrogen perlahan menaik. Peningkatan rasio estrogen terhadap progesteron menyebabkan miometrium menjadi lebih sensitif terhadap stimuli yang dapat menyebabkan terjadinya kontraksi. Ditambah lagi, kadar kortisol janin juga meningkat pada bulan kedelapan usia kehamilan, yang akan semakin menurunkan efek progesteron.

Saat proses persalinan mulai mendekat, oksitosin dan prostaglandin memainkan perannya masing-masing dalam menstimulasi kontraksi miometrium dan meningkatkan kekuatan kontraksi. Janin menyebabkan miometrium dan serviks meregang, yang juga akan menstimulasi kontraksi uterus.

Saat proses persalinan terjadi, pelepasan oksitosin dan prostaglandin menstimulasi *feedback* positif yang berulang-ulang yang akan meneruskan peningkatan kekuatan kontraksi uterus. Kontraksi uterus ini akan mendilatasi atau melebarkan serviks. Dan lagi, *feedback* positif yang berulang-ulang dimulai lagi saat terjadi pelebaran serviks, yang akan memperpanjang proses kontraksi uterus. Kontraksi yang terjadi menjadi semakin sering dan lebih lama durasinya saat persalinan berlangsung. *Stage* berikutnya dari persalinan dimulai saat kepala janin memasuki kanal kelahiran, dan selesai saat bayi terlahir. Miometrium akan terus berkontraksi setelah lahir, yang gunanya agar plasenta dapat dikeluarkan juga setelah bayi lahir.

Referensi

AMEER, M. A., FAGAN, S. E., SOSA-STANLEY, J. N., PETERSON, D. C. (2021). *Anatomy, Abdomen and Pelvis, Uterus*. Statpearls Publishing. Diakses pada tanggal 16 Juni 2021.

BRITANNICA, THE EDITORS OF ENCYCLOPEDIA. (2019). *Uterus*. https://www.britannica.com/science/uterus. Diakses pada tanggal 16 Juni 2021.

GASNER, A., P A, A. (2021). *Physiology, Uterus*. Statpearls Publishing. Diakses pada tanggal 16 Juni 2021.

KYLE, D., SCHWARTZ, L. (2020). *Anatomy & histology*. PathologyOutlines.com. Diakses pada tanggal 16 Juni 2021.

LIYANDA, N. J. (2016). *Diameter Arteri Spiralis Endometrium Mencit BALB/C yang Diberi Ekstrak Kunyit Asam (Curcuma domestica dan Tamarindus indica) Secara Oral dalam Periode Gestasi Dengan Dosis Bertingkat*. Universitas Diponegoro.

MESCHER, A. L. (2013). *Junqueira's Basic Histology: Text and Atlas*. McGraw Hill Medical. New York.