

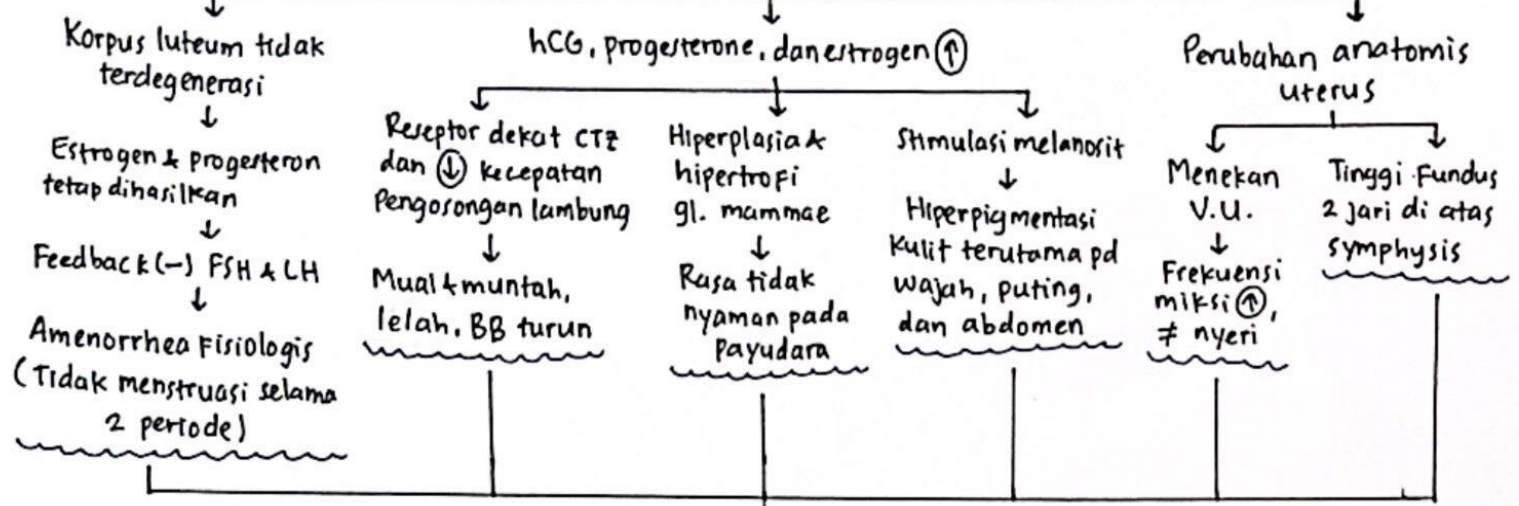
Ny. Sinta, 30 tahun

Terjadi fertilisasi

Blastokista → sinsitiotrofoblas ← membentuk plasenta
 memproduksi hCG

G2P1A0 10 minggu → Chadwick sign (+)

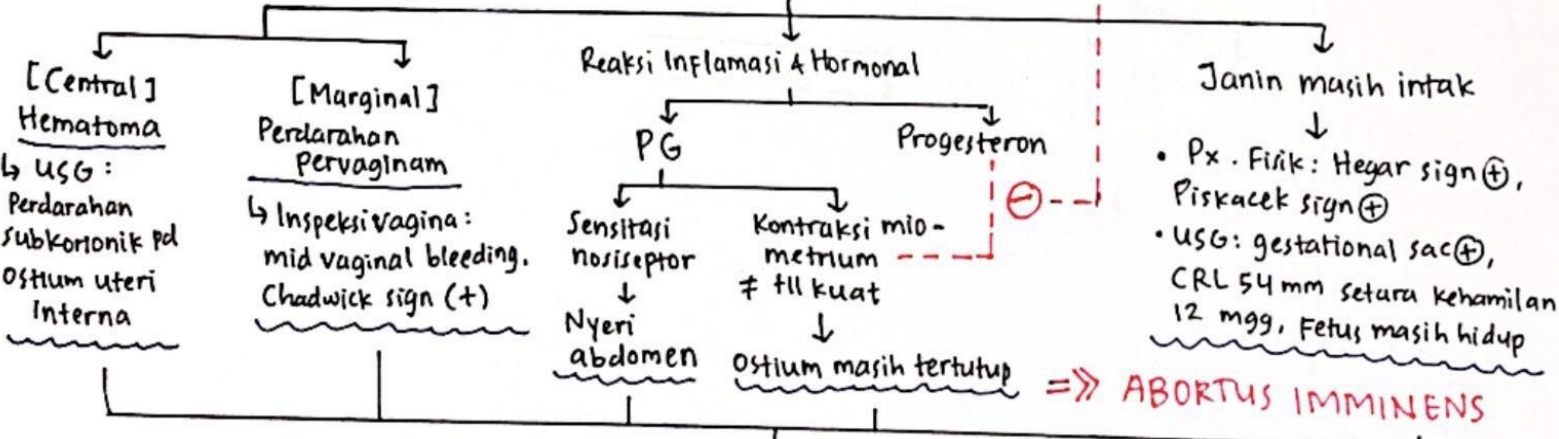
USG: gestational sac
 Doppler: FHT 142x/min



G2P1A0, 12 mgg ← Faktor risiko ← maternal Paternal

Pembentukan intervulus kurang adekuat untuk support janin pada trimester awal

Perdarahan pada Desidua Basalis (Ruptur PD dan nekrosis jaringan sekitar)



9 bulan ← Faktor risiko: riw. Caesar section P1

Kegagalan migrasi plasenta (menutup ostium uteri interna) ⇒ PLACENTA PREVIA TOTAL

